INSELSPITAL
UNIVERSITÄTSSPITAL BERN
HOPITAL UNIVERSITAIRE DE BERNE

Altersabhängige Makuladegeration

Ute Wolf-Schnurrbusch

Gliederung

- Aufbau des Auges
- Klassifikation/Definition der Altersveränderungen der Netzhaut
- Risikofaktoren
- Behandlung / Vorsorge

…auch das Altern des Auges

kann man nicht wirklich verhindern, aber

man kann es verstehen.”

Hans Baldung Grien`s
The Ages And Death, 1540-43

Aufbau des Auges

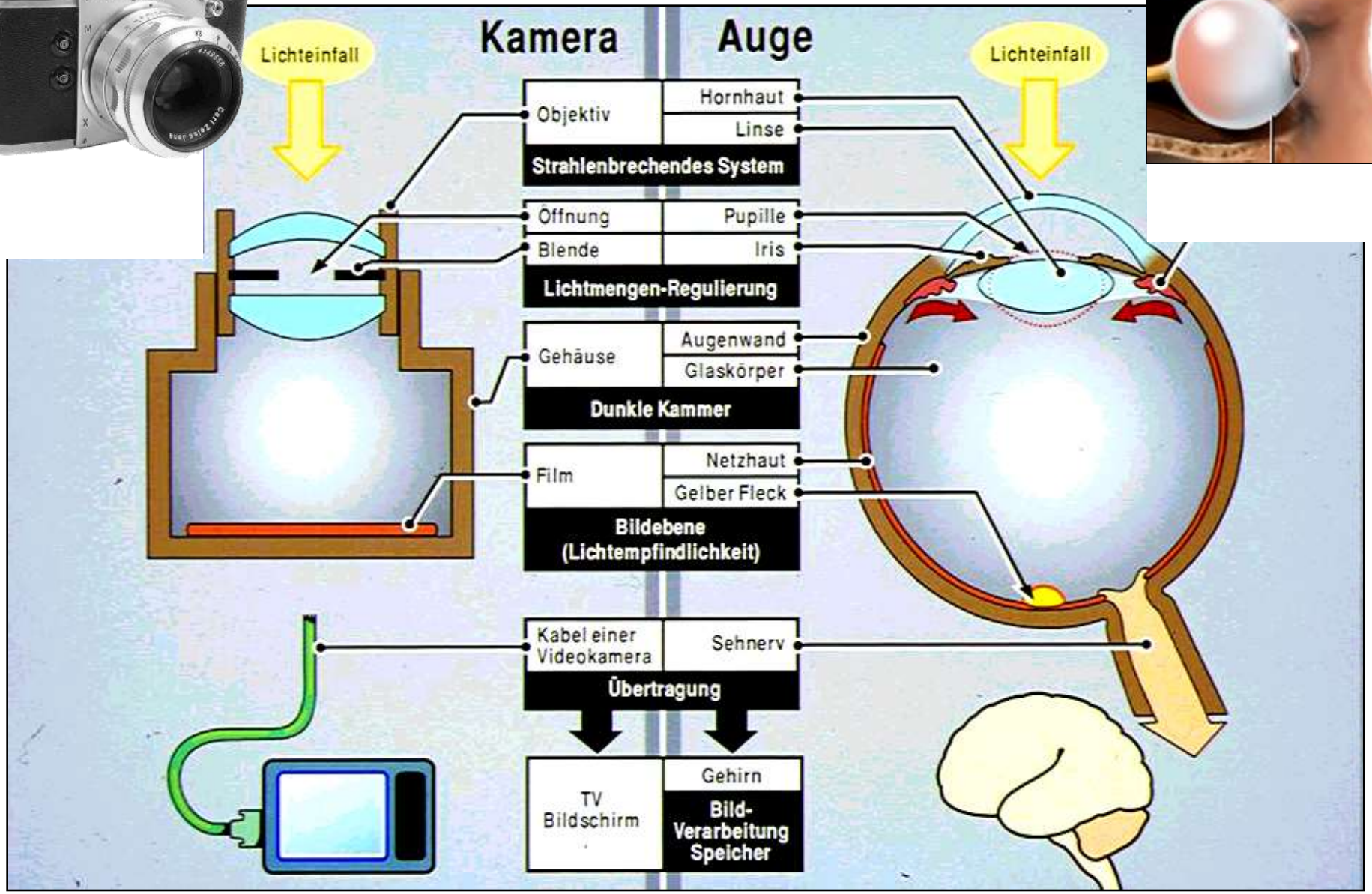

Klinik und Poliklinik für Augenheilkunde, U. Wolf-Schnurrbusch

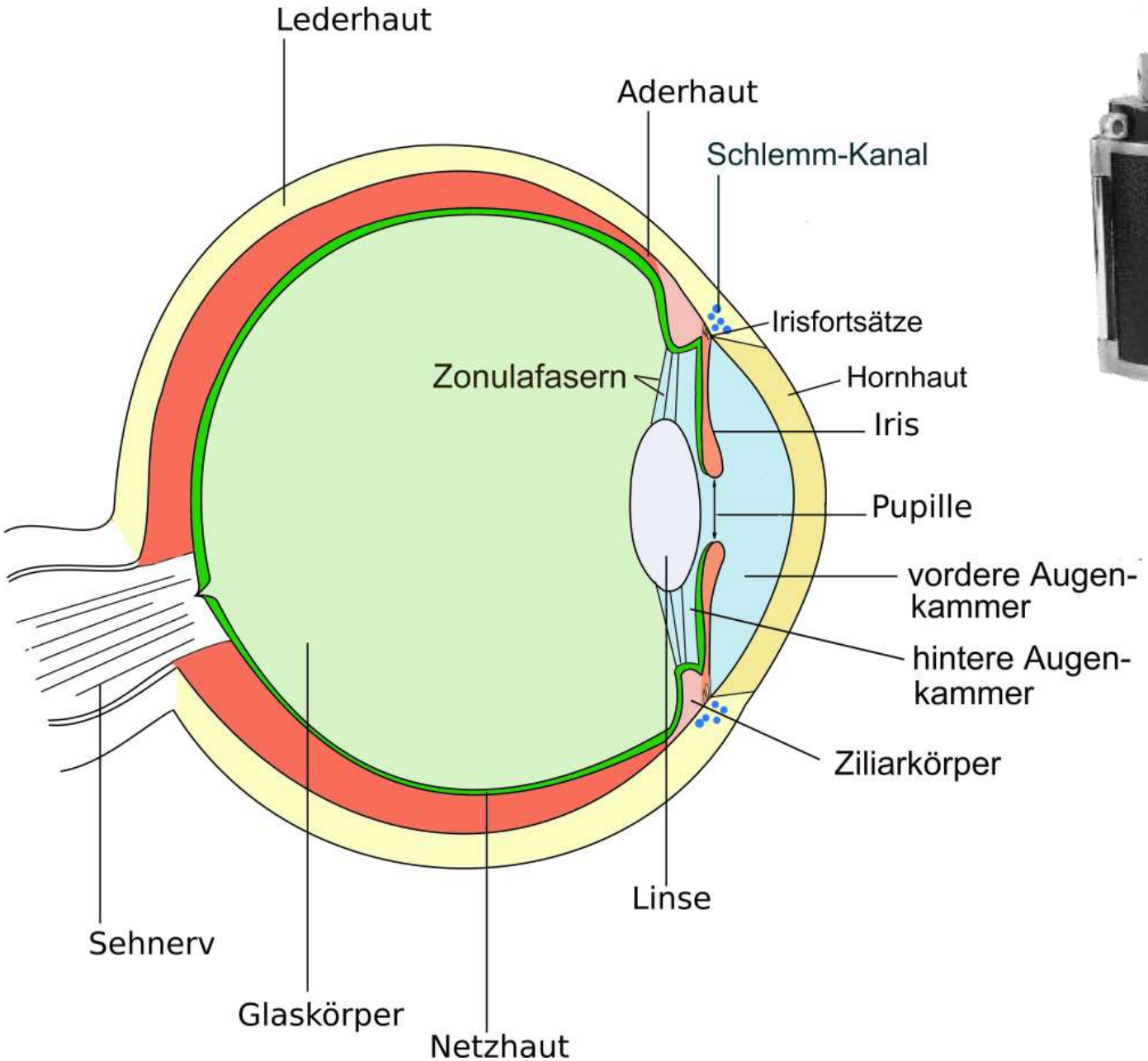
Lederhaut
Aderhaut
Schlemm-Kanal
Irisfortsätze
Zonulafasern
Hornhaut
Iris
Pupille
vordere Augen-
kammer
hintere Augen-
kammer
Ziliarkörper
Linse
Sehnerv
Glaskörper
Netzhaut

System
Exa
Rheinmetall

Aufbau Netzhaut Retina (lat. *rete* „Netz“)

... ist eine Schicht von
spezialisiertem Nervengewebe
an der hinteren Innenseite des Auges.



Netzhaut (Retina)

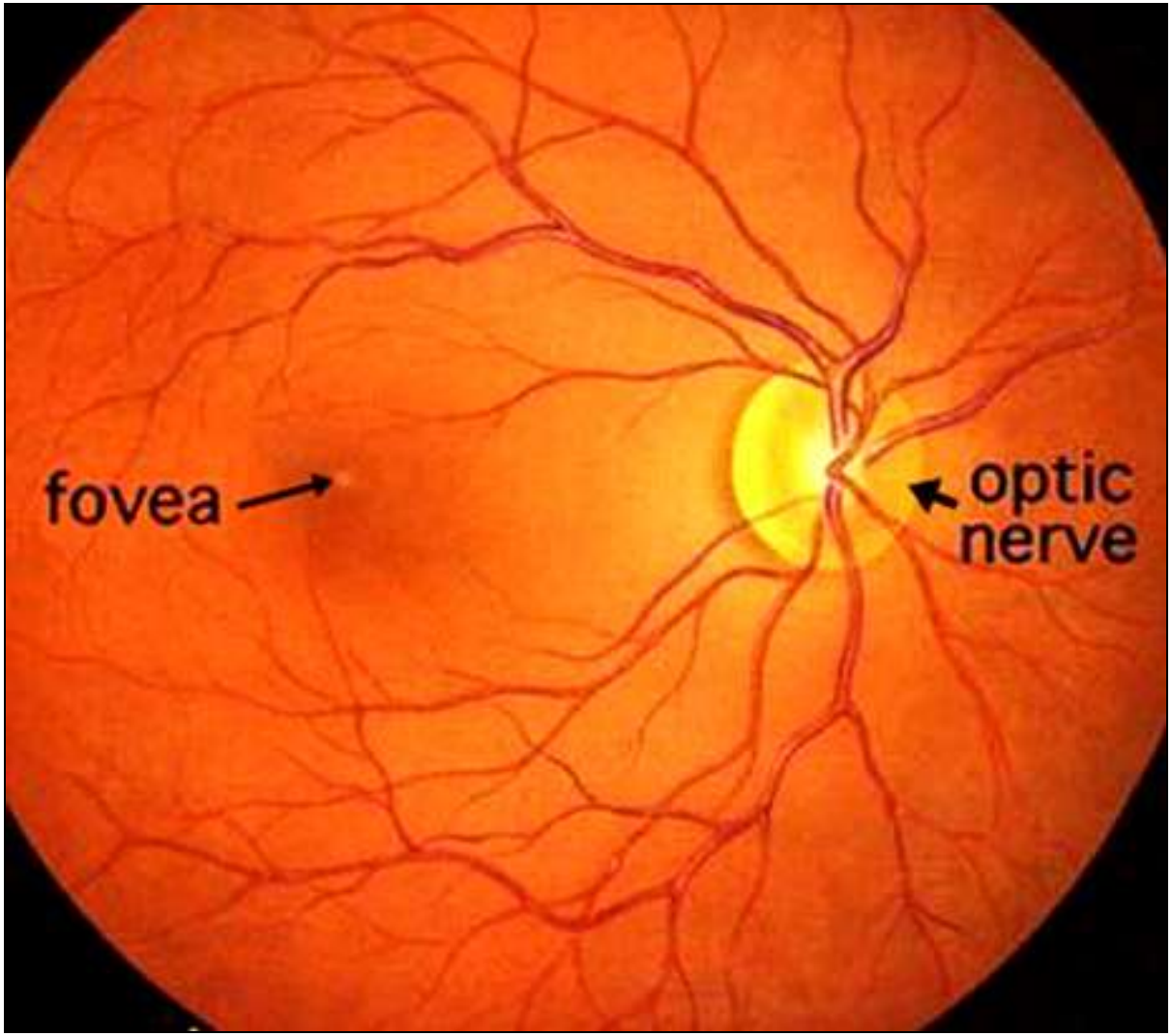



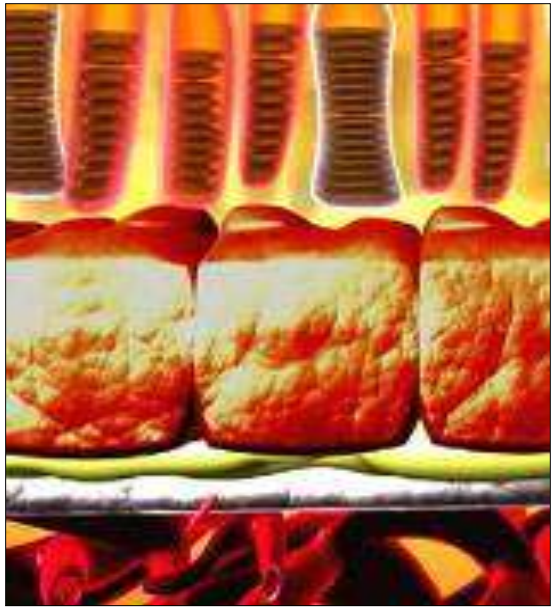

Klinik und Poliklinik für Augenheilkunde, U. Wolf-Schnurrbusch

Netzhaut und Pigmentepithel als “Funktionseinheit”

Netzhaut

Pigment-
epithelzelle

Aderhaut

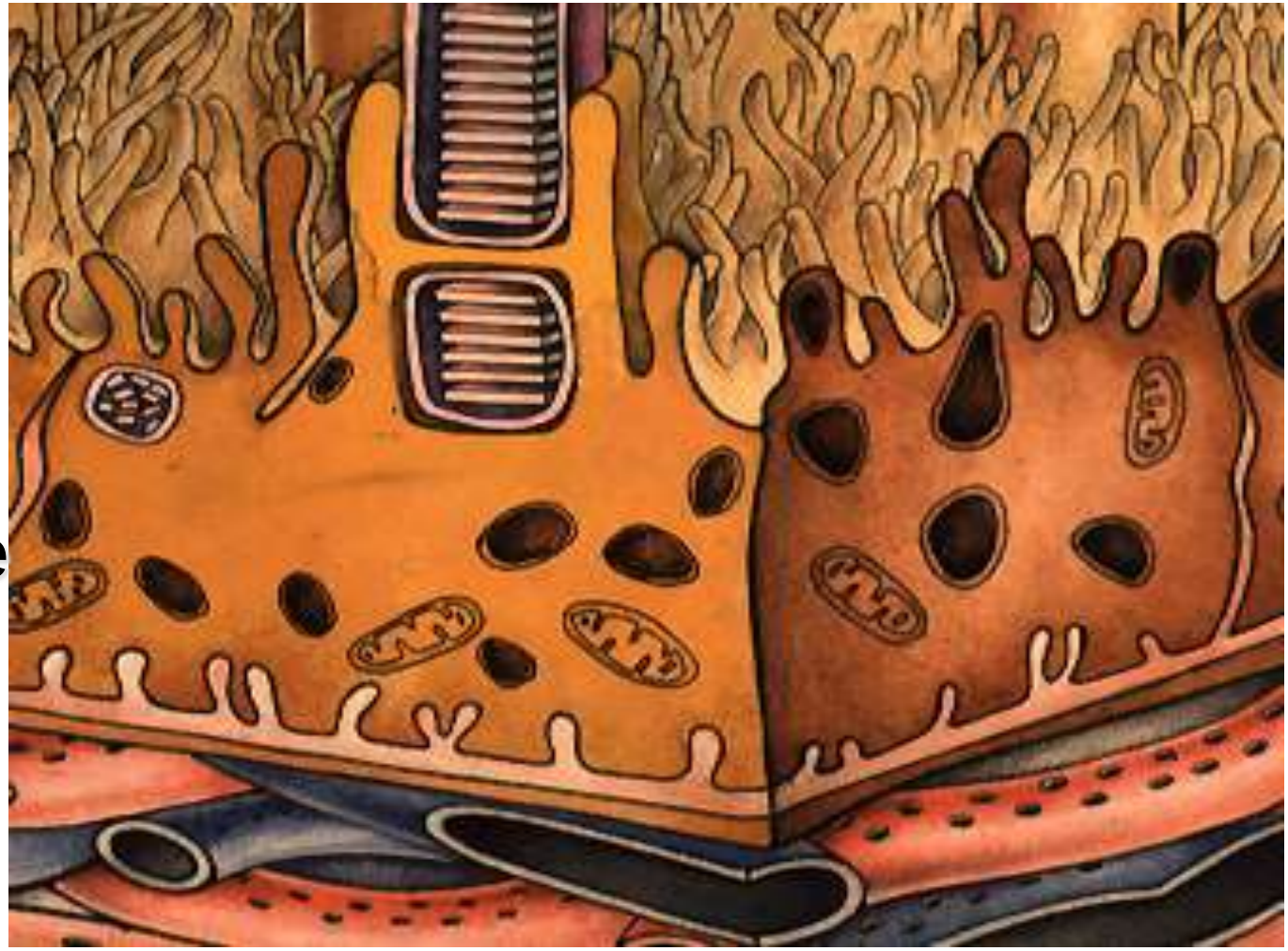

Klinik und Poliklinik für Augenheilkunde, U. Wolf-Schnurrbusch

Funktionen des retinalen Pigmentepithels

Photo-
rezeptor

Pigment-
epithelzelle

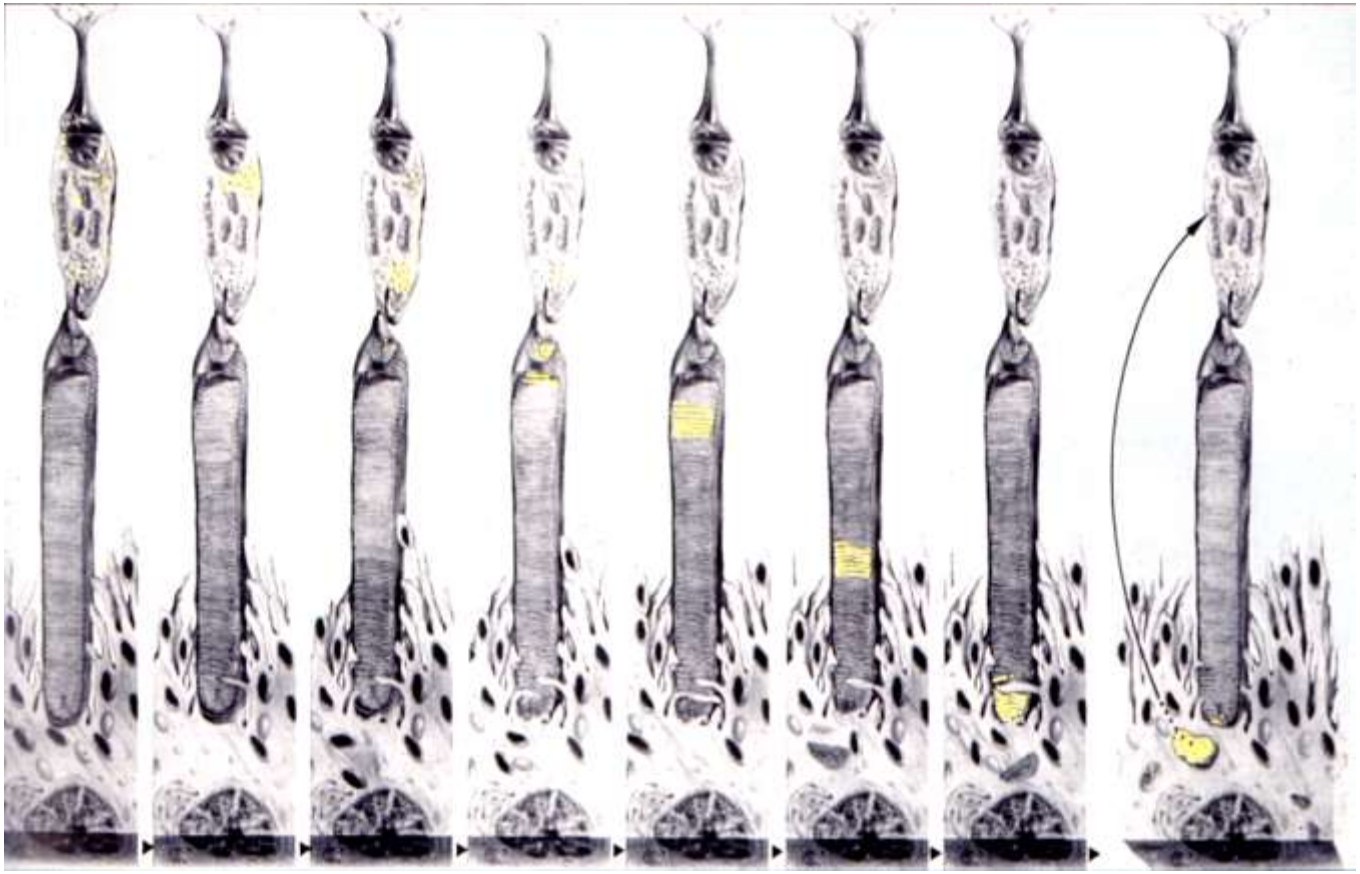

Frühstadadium der Altersveränderungen: Altersabhängige Makulopathie

- Alterungsprozesse führen zur Anreicherung von Stoffwechselprodukten (Drusen)

Klinik und Poliklinik für Augenheilkunde, U. Wolf-Schnurrbusch

Alterungsprozesse: Lipofuszin

- gelb-bräunliche Granula
- Hauptbestandteil A2E
- Lipid-, Proteinkomplexe photooxidierter Photorezeptor-Außensegmente
- Zelltoxisch und phototoxisch

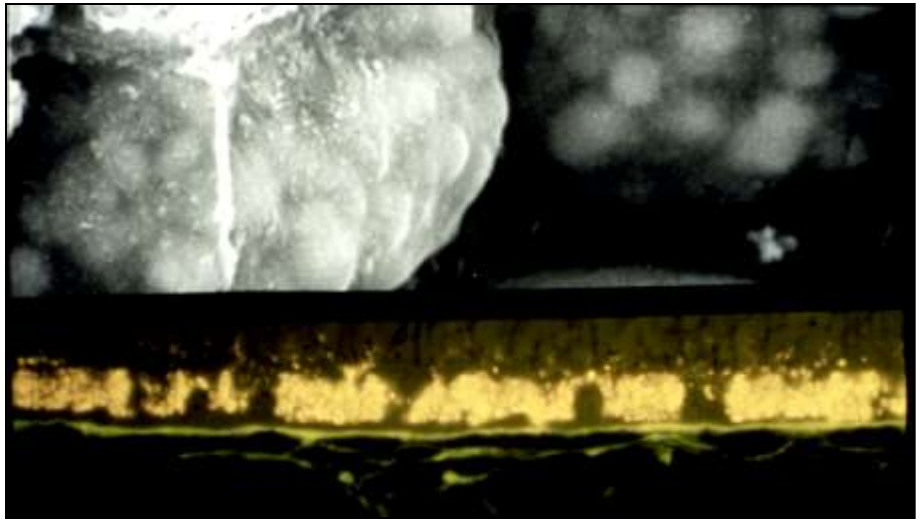

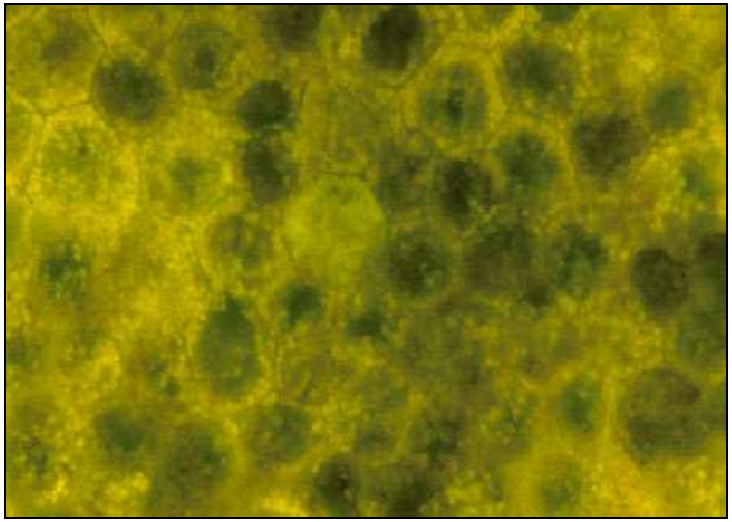

Alterungsprozesse im Retinales Pigmentepithel

- Abnahme der zellulären Funktionen
- Abnahme der Zellanzahl / horizontale Vergrößerung
  Zunahme schädlicher Einlagerungen (Lipofuscin)
- Zunahme von oxidativem Stress

97 Jahre

43 Jahre

9 Jahre

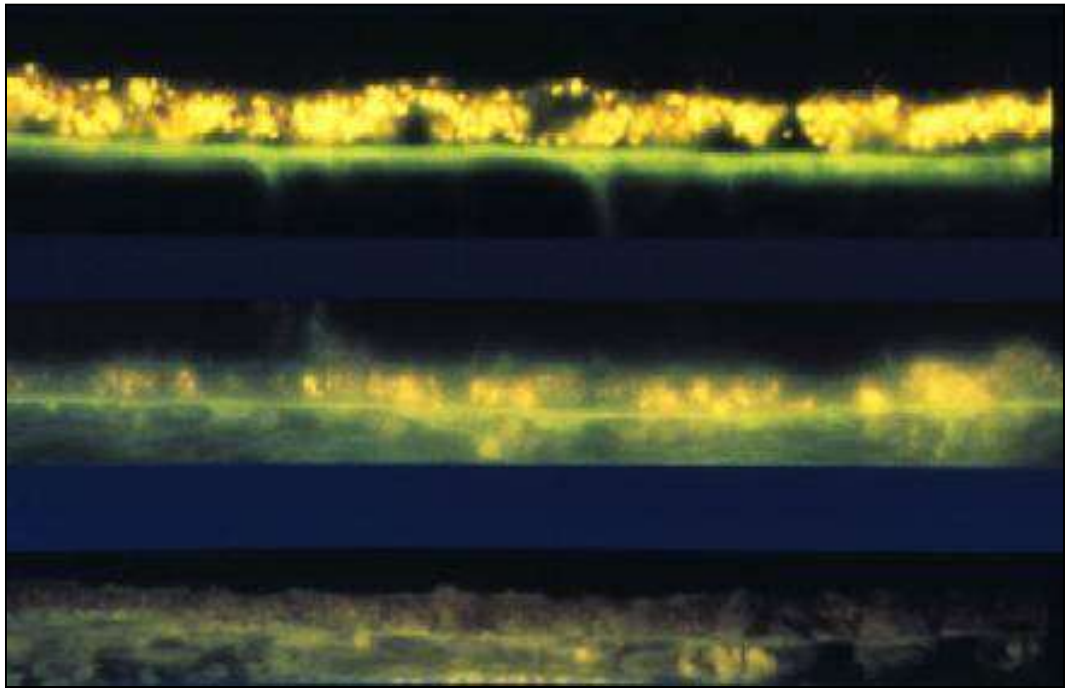

(Abbildung modifiziert nach F. Holz, Bonn)

Altersabhängige Makulopathie

Dusen R.P. * 29.06.1949

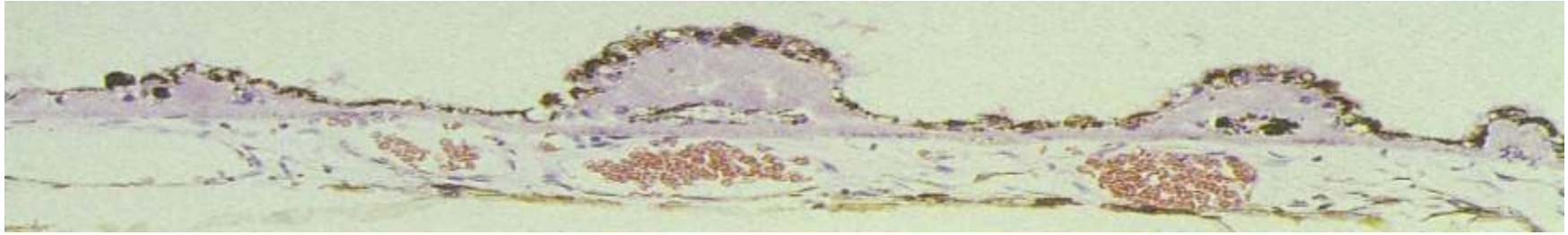

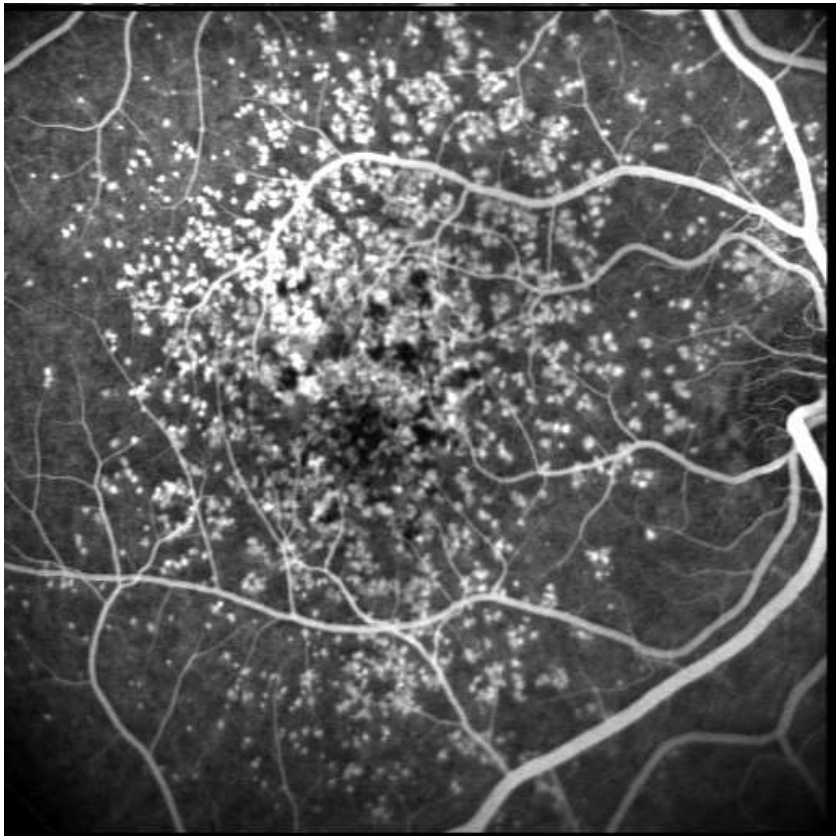

Netzhautpathologien ein “Mikrokosmos” verschiedenster diagnostischer Hinweise

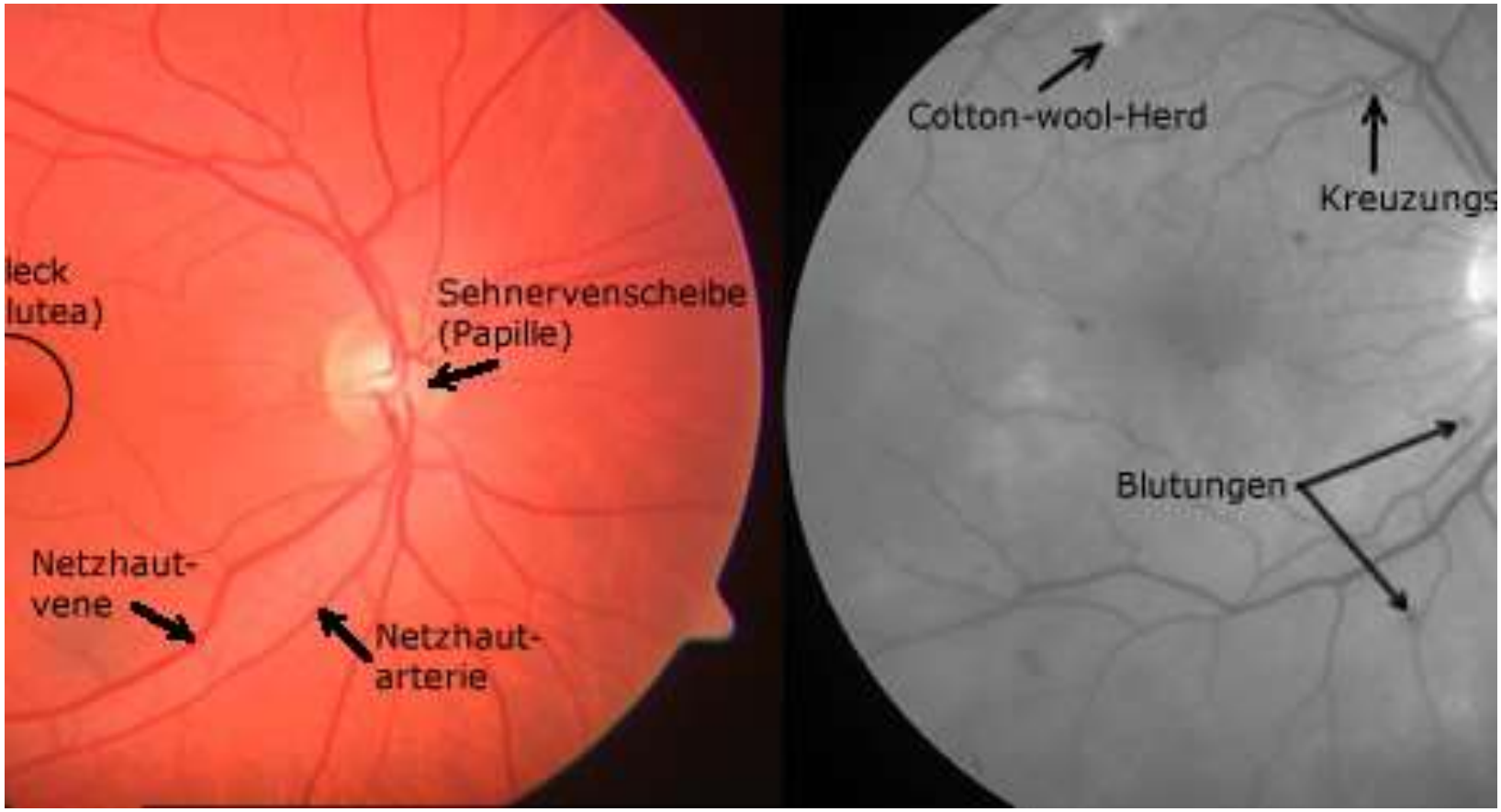

Einteilung in zentrale und periphere Pathologien

(Bildquelle Wikipedia)

Auflösungsvermögen der Netzhaut

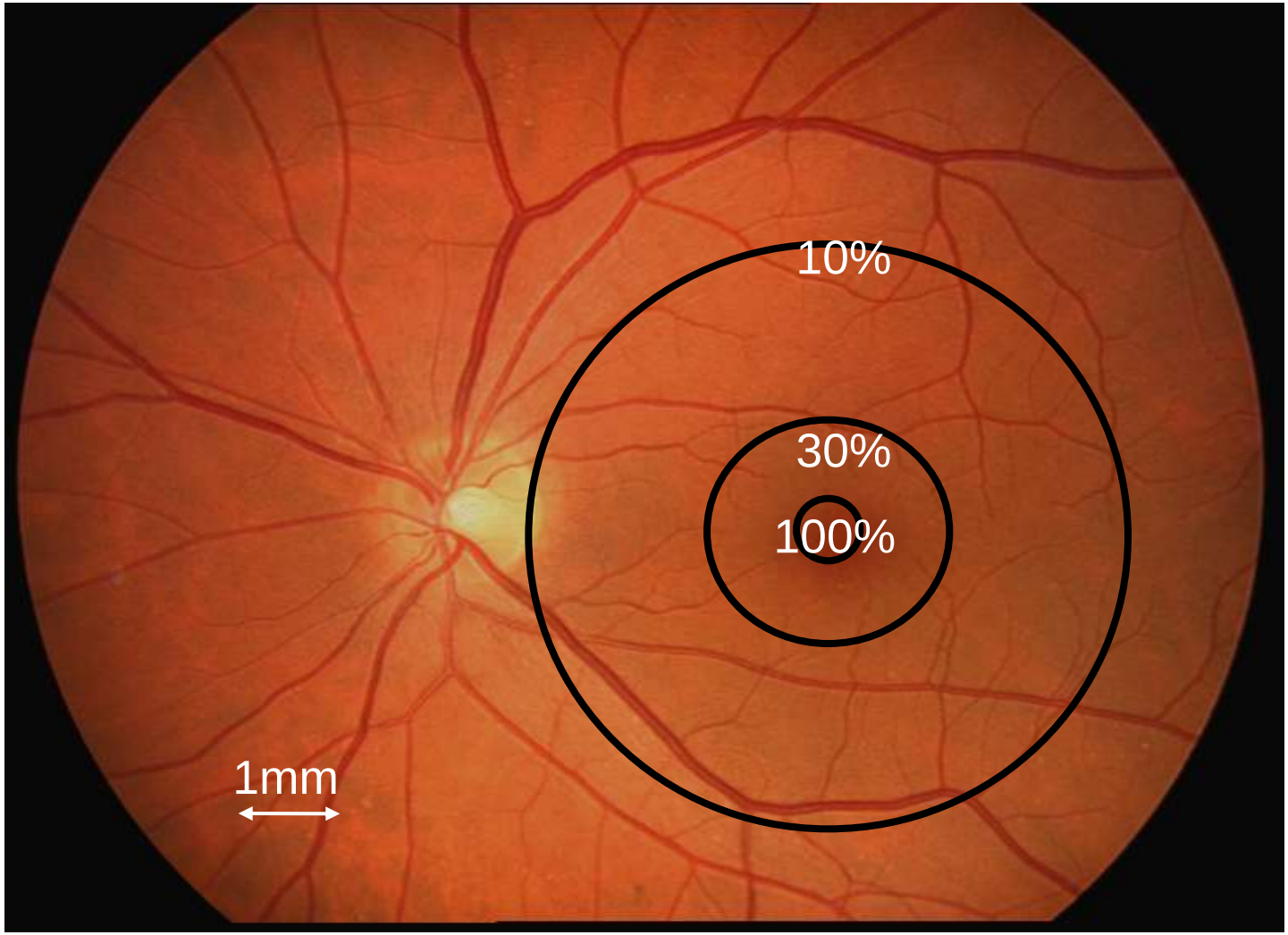

Typische Sehstörungen bei Makulaerkrankungen

Buchstaben auf einer Schriftseite
sind verzerrt / fehlen

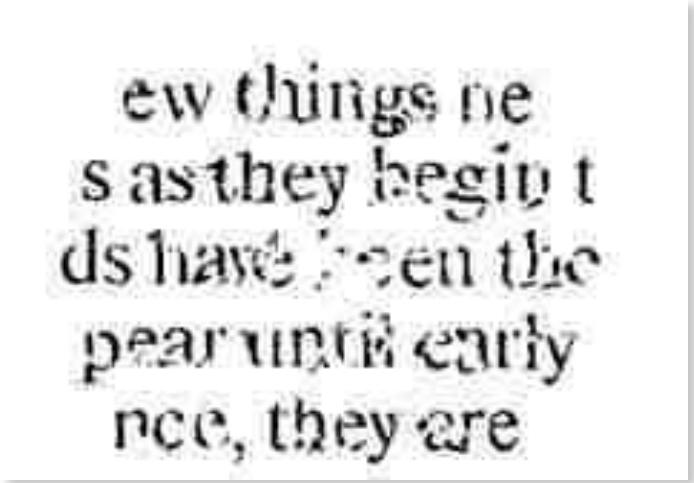

„...die Buchstabenspringen weg“

Schlechte Kontrast-
empfindlichkeit und
Schlechtes Farbensehen

Klinik und Poliklinik für Augenheilkunde, U. Wolf-Schnurrbusch

Typische Sehstörungen bei Makulaerkrankungen

Verzerrtes Sehen
(Metamorphopsien)

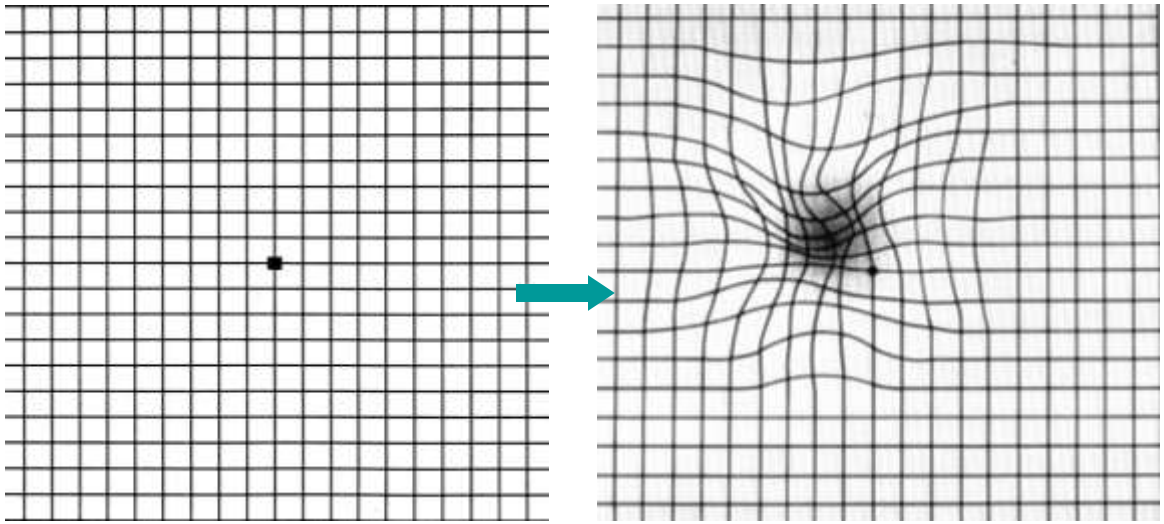

„...das was ich genau sehen möchte ist weg“

Zentrale Gesichts-
feldausfälle
(Zentralskotome)

Klinik und Poliklinik für Augenheilkunde, U. Wolf-Schnurrbusch

Altersabhängige Makulopathie

Schäden durch photochemischen Reaktionen im Bereich der retinalen Pigmentepithelzellen und der Bruch`schen Membran

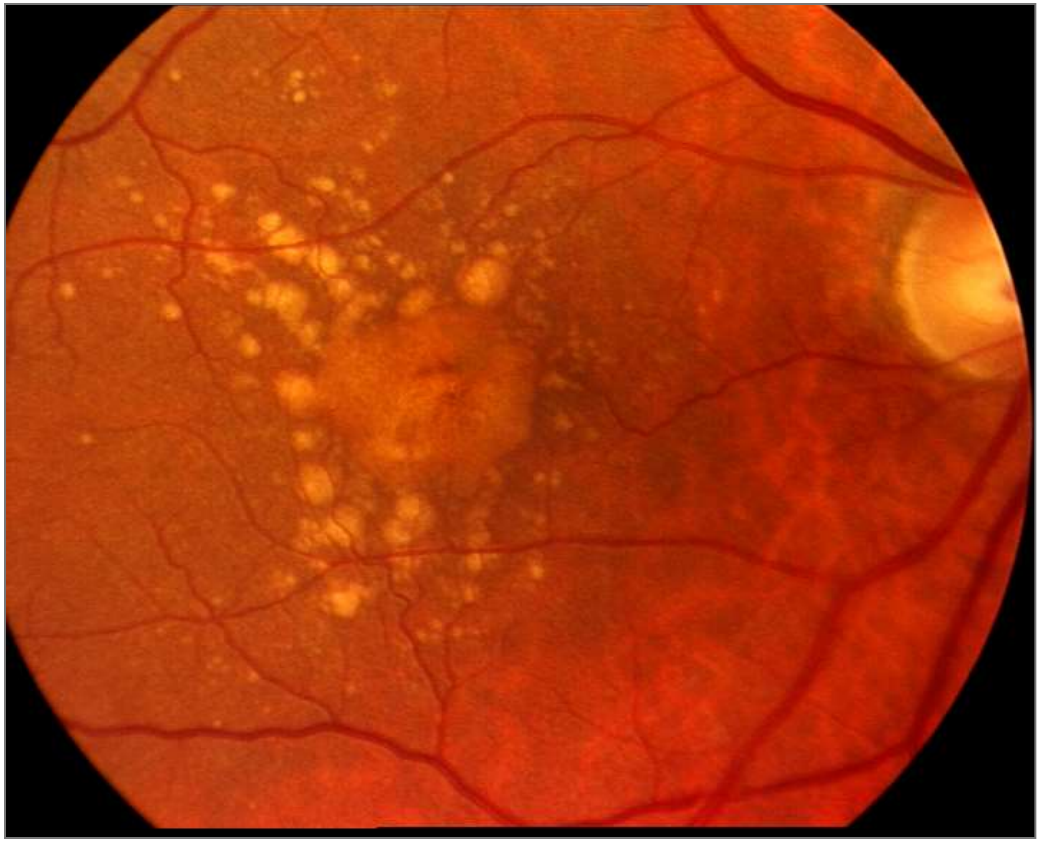

Altersabhängige Makuladegeneration: Stadien

Makulo**pathie**

- Drusen, Hyper- und Depigmentierungen

Makula**degeneration**

- feuchte (exsudative) Form
- trockene (atrophische) Form

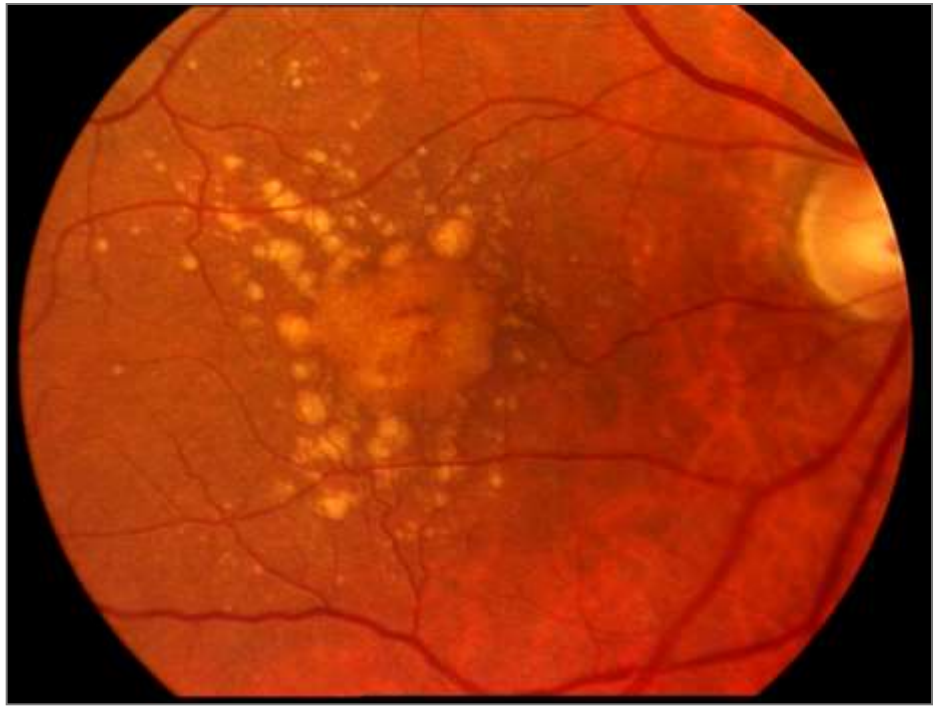

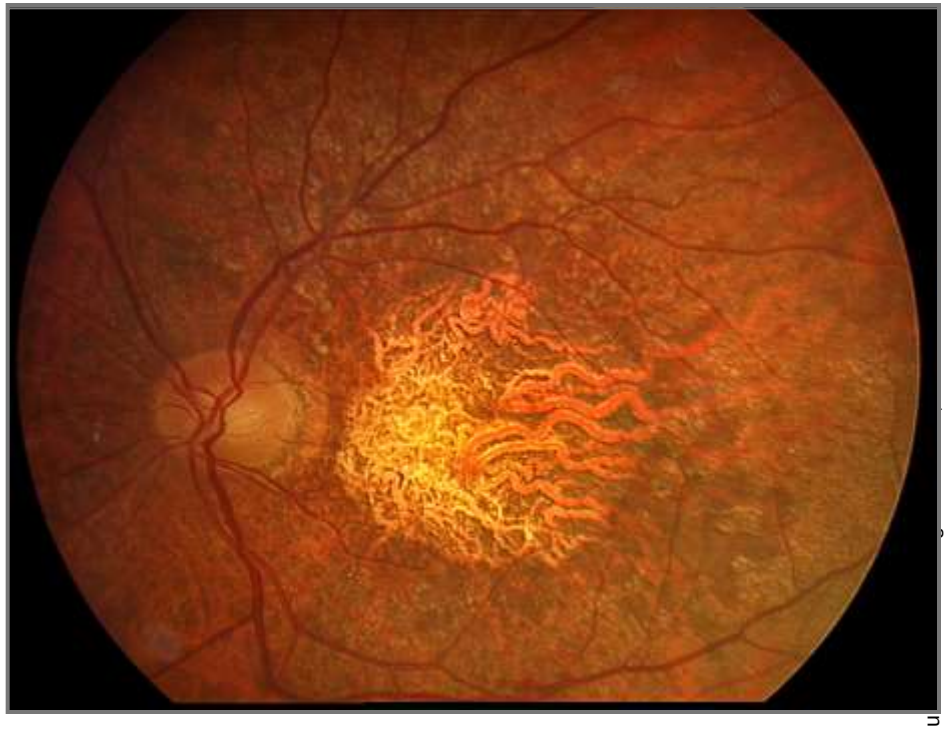

Feuchte altersabhängige Makuladegeneration

- Aussprossen neuer, meist „minderwertiger“ und undichter Blutgefässe (CNV = choroidale Neovaskularisation)

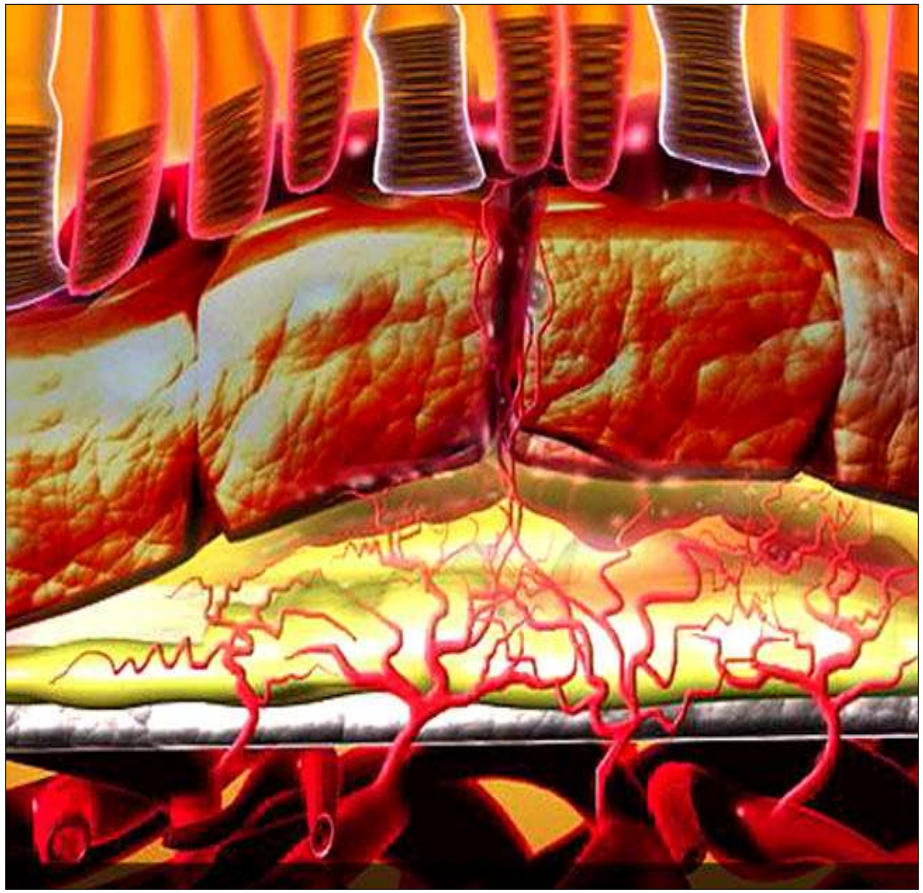

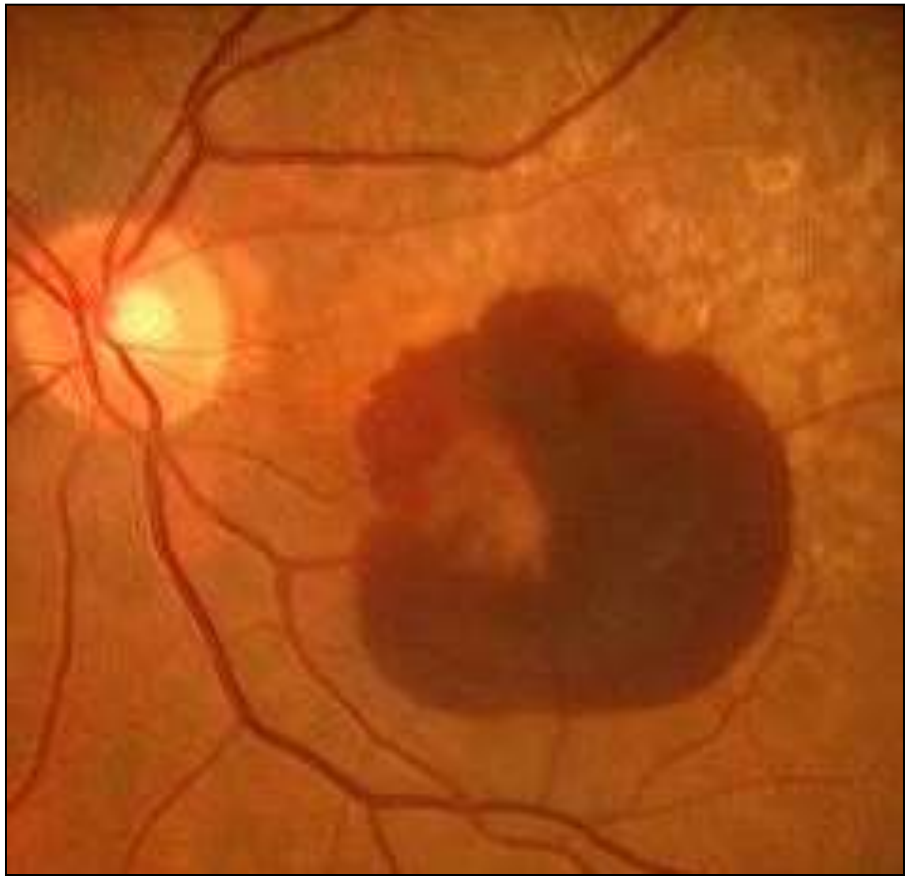

Klinik und Poliklinik für Augenheilkunde, U. Wolf-Schnurrbusch

Feuchte altersabhängige Makuladegeneration

- meist schneller Verlust der zentralen Sehschärfe
- Verdickung der Netzhaut durch Flüssigkeitseinlagerungen
- Blutungen
- kausale Therapie möglich, aber aufwendig und teuer

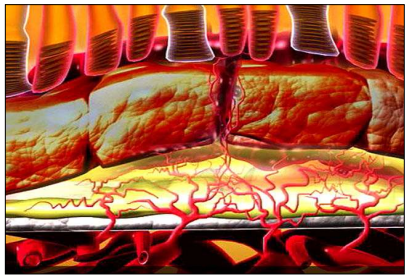

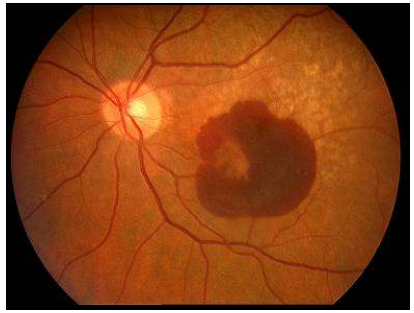

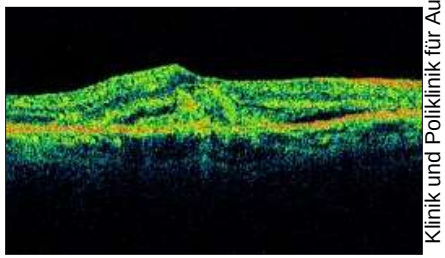

Klinik und Poliklinik für Augenheilkunde, U. Wolf-Schnurrbusch

Feuchte altersabhängige Makuladegeneration

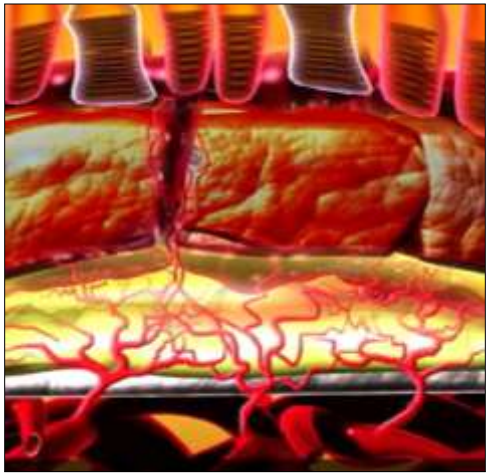

Hauptursache für schweren Visusverlust:

- Blutungen,
- Ödem

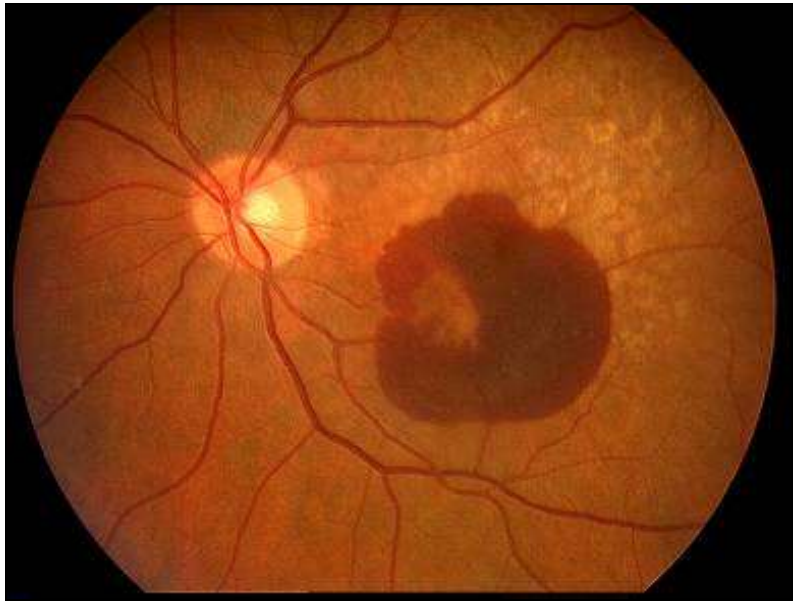

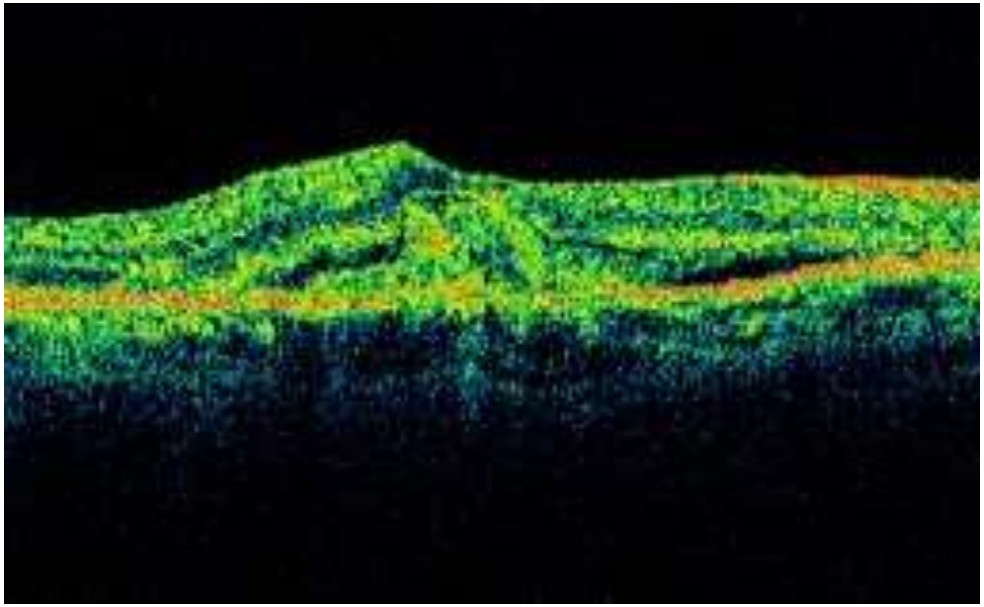

Klinik und Poliklinik für Augenheilkunde, U. Wolf-Schnurrbusch

P.H. *04.11.1928

P.H. *04.11.1928

F-A 30 ‘ ‘

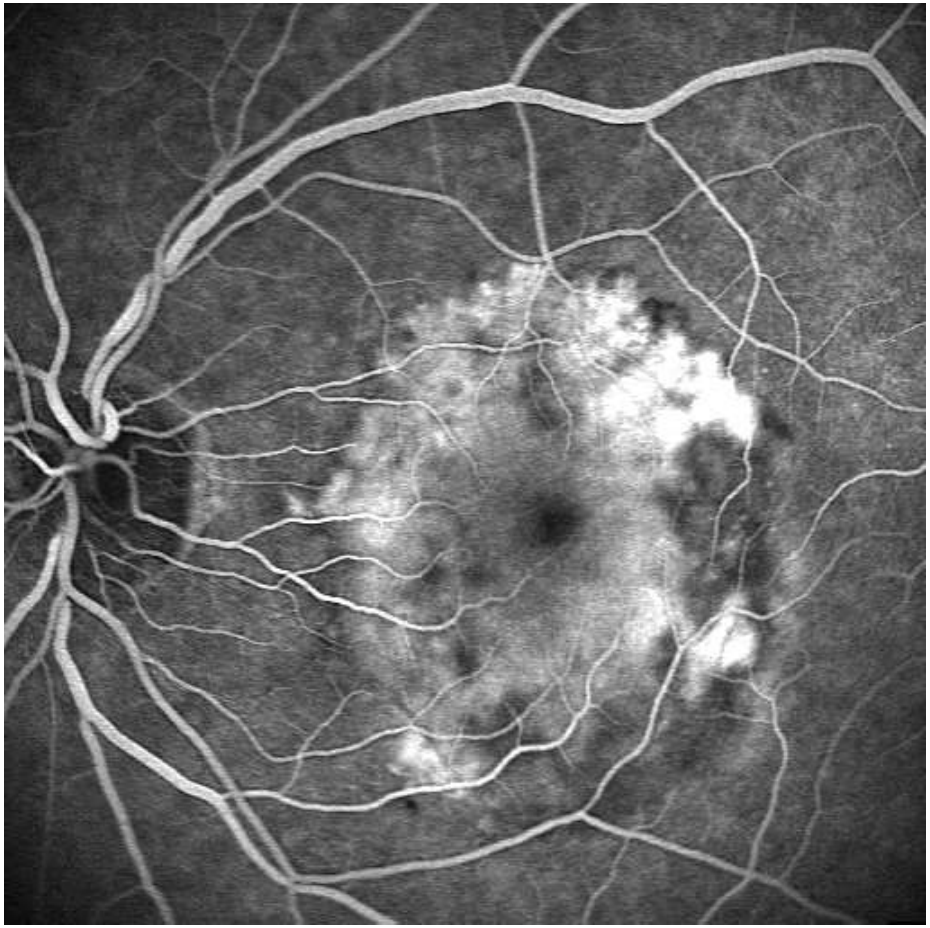

F-A 300 ‘ ‘

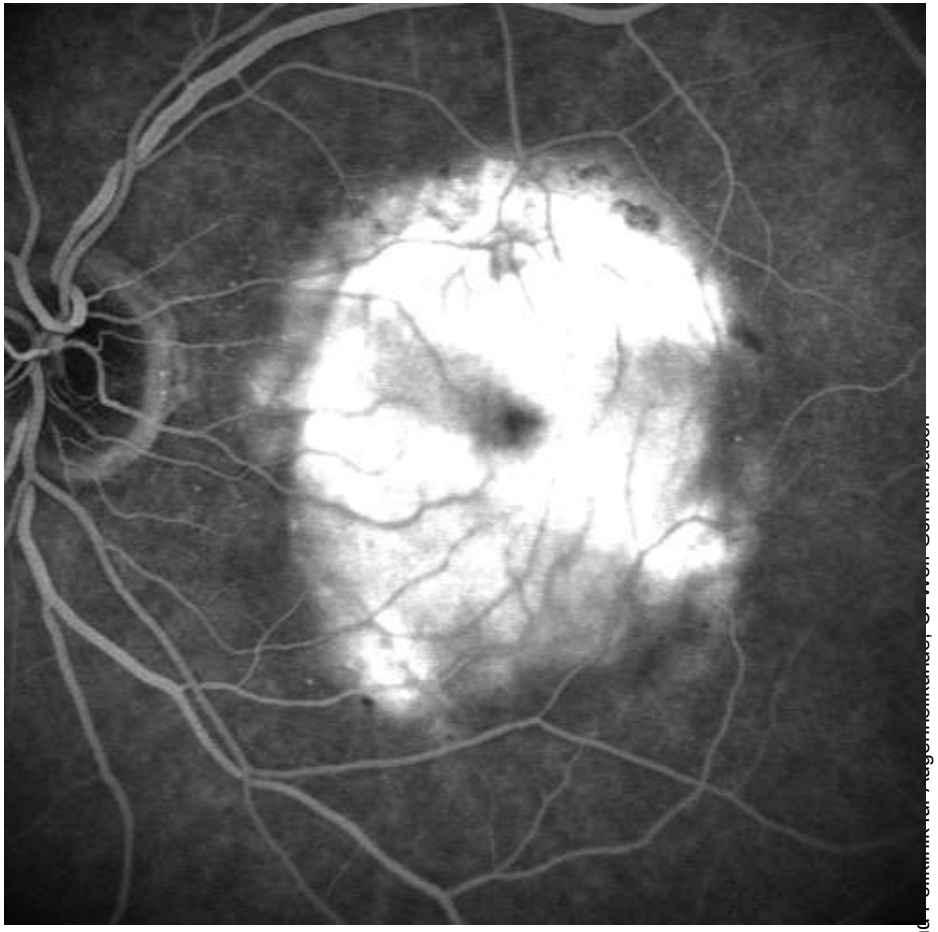

Klinik und Poliklinik für Augenheilkunde, Prof. Dr. med. Sebastian Wolf

L.H. *09.03.1940

L.H. *09.03.1940

F-A 30 ‘ ‘

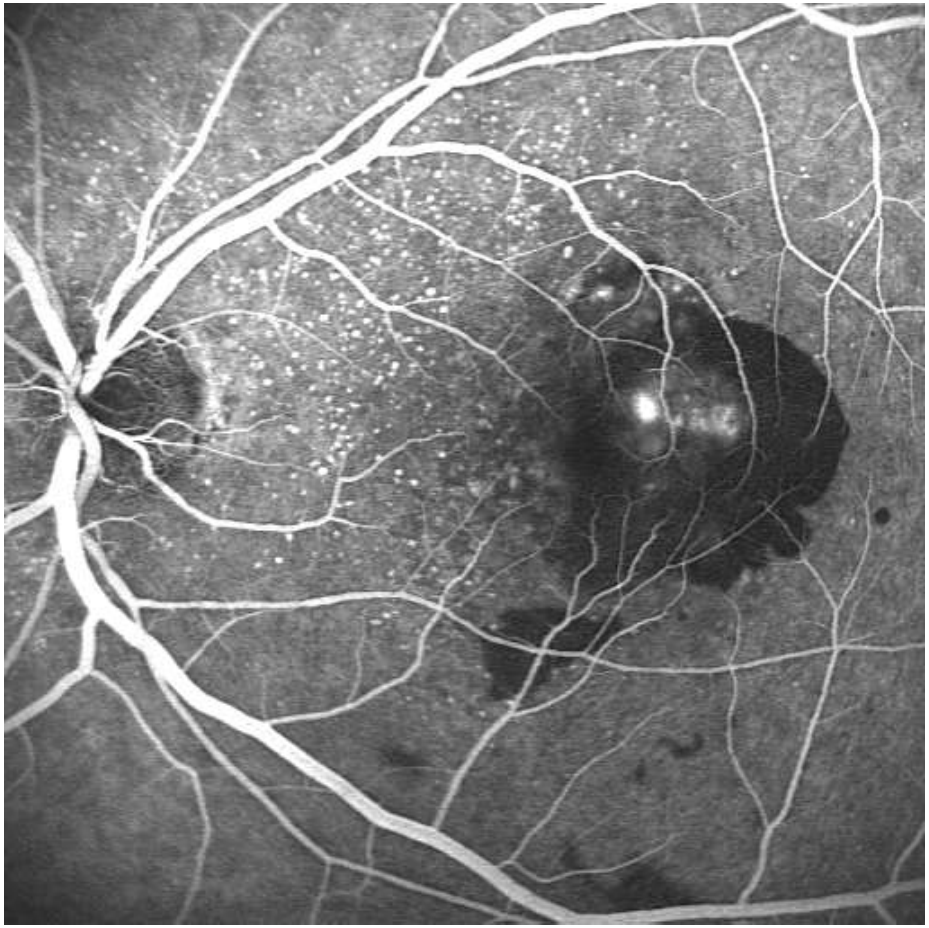

F-A 600 ‘ ‘

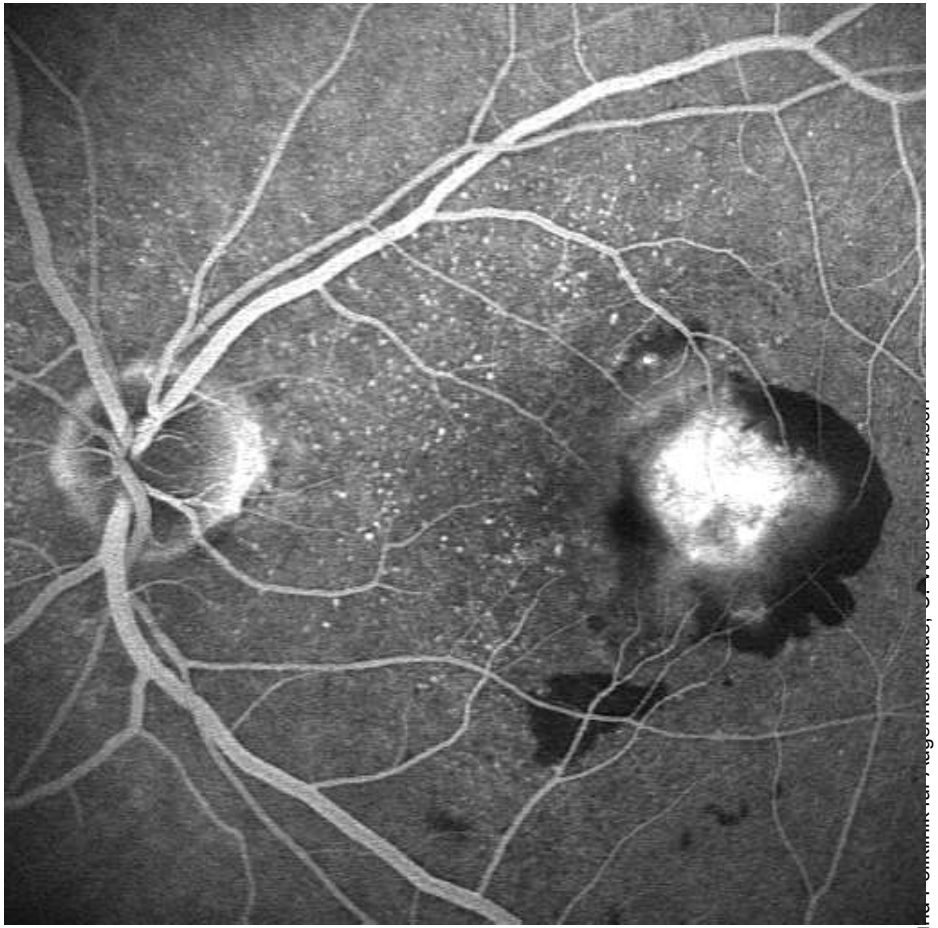

Klinik und Poliklinik für Augenheilkunde, Dr. Wolf Schmidt-Jacob

Feuchte Altersabhängige Makuladegeneration

Angiographische Einteilung

Klassische CNV

- Frühphase: hyperfluoreszentes Areal mit umschriebenen Grenzen
- Spätphase: zunehmende homogene Farbstoffleckage

okkulte CNV

- Frühphase: irreguläre Fluoreszenz
- Spätphase: inhomogene Farbstoffleckage

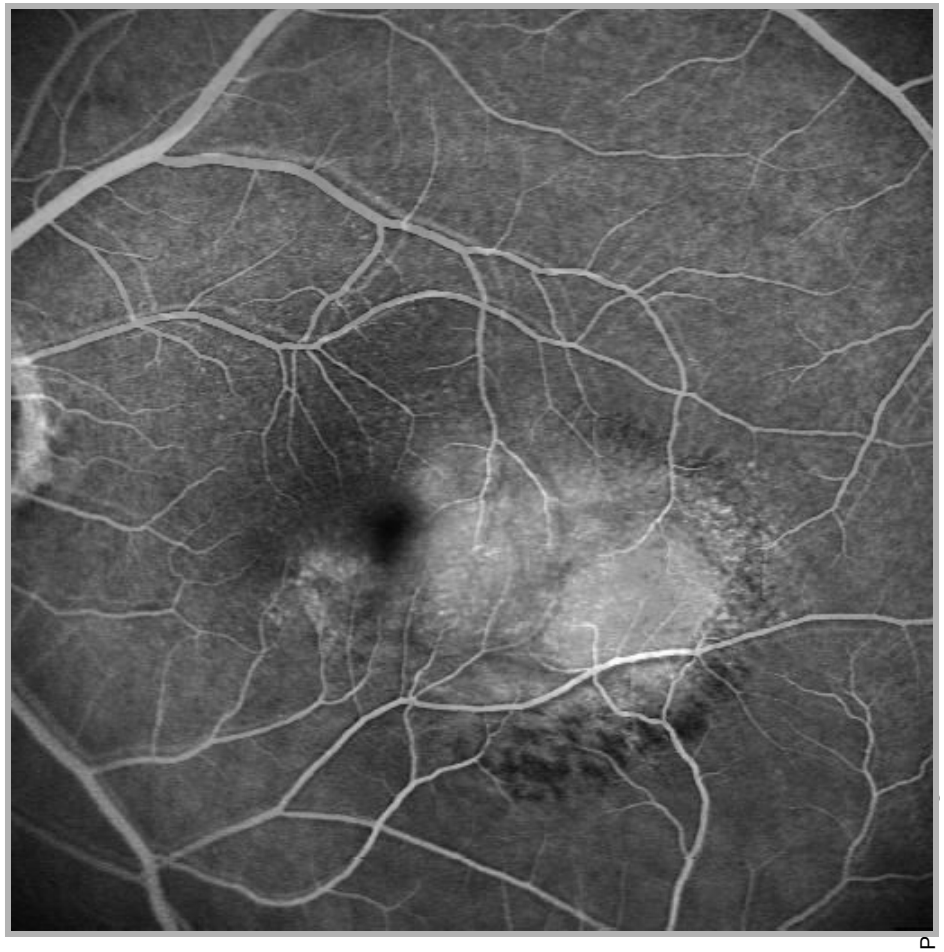

Klinik und P

Klassische CNV

- extrafoveale CNV
  - Abstand zwischen Zentrum der Fovea und CNV < 200 µm
- juxtafoveale CNV
  - Abstand zwischen Zentrum der Fovea und CNV 1-200 µm
- subfoveale CNV
  - die CNV reicht unter das Zentrum der Fovea

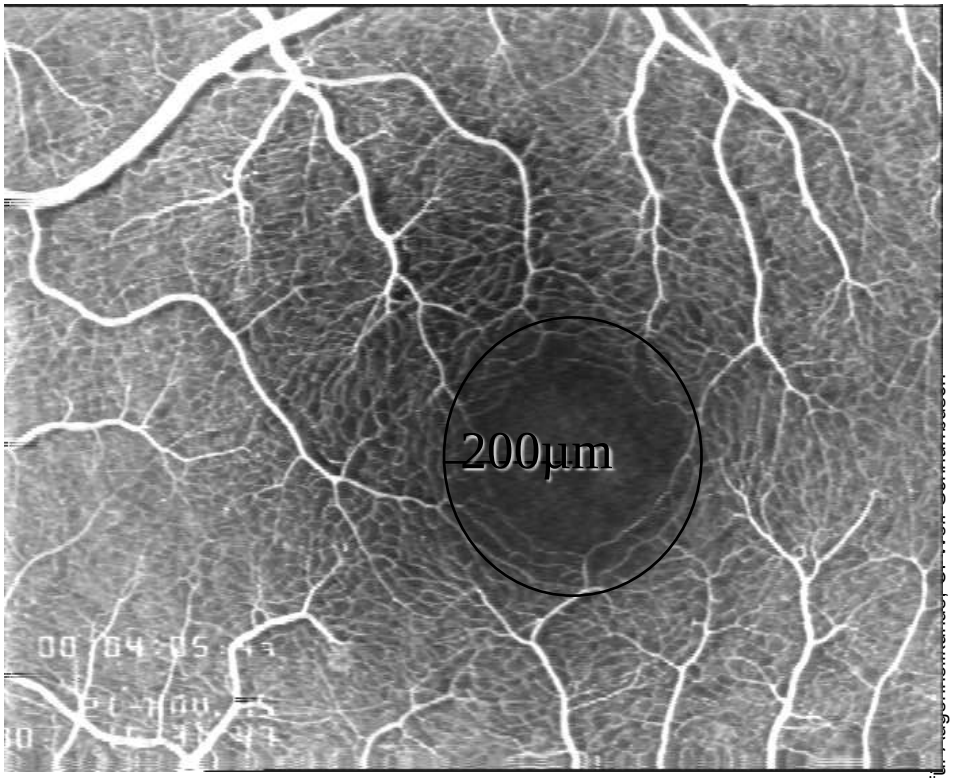

Klinik und Poliklinik für Augenheilkunde, Prof. Wolf Schmidt-Erfurth

Gemischte CNV

- Minimal klassische CNV
  - Größe der klassischen Anteils < 50 % der Gesamtfläche der Läsion
- Vorwiegend klassische CNV
  - Größe der klassischen Anteils ≥ 50 % der Gesamtfläche der Läsion

B.W. * 21.10.1943, m

01/09

F-A 35 ‘ ‘

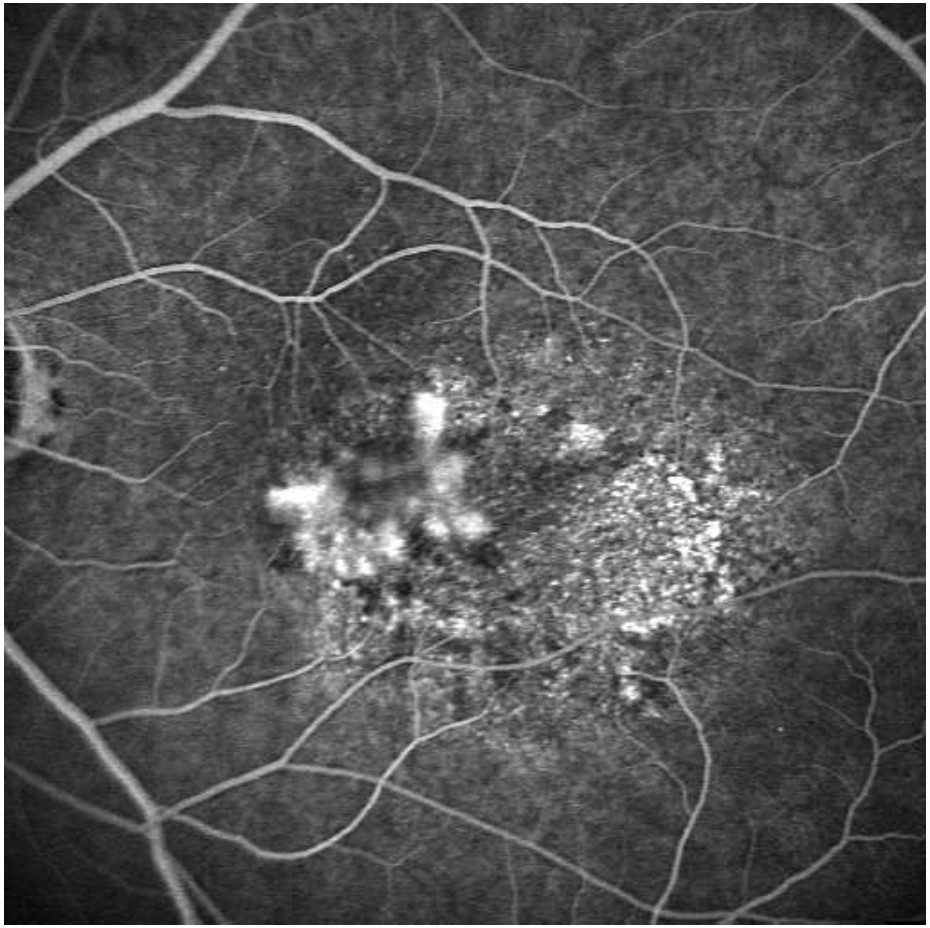

F-A 600 ‘ ‘

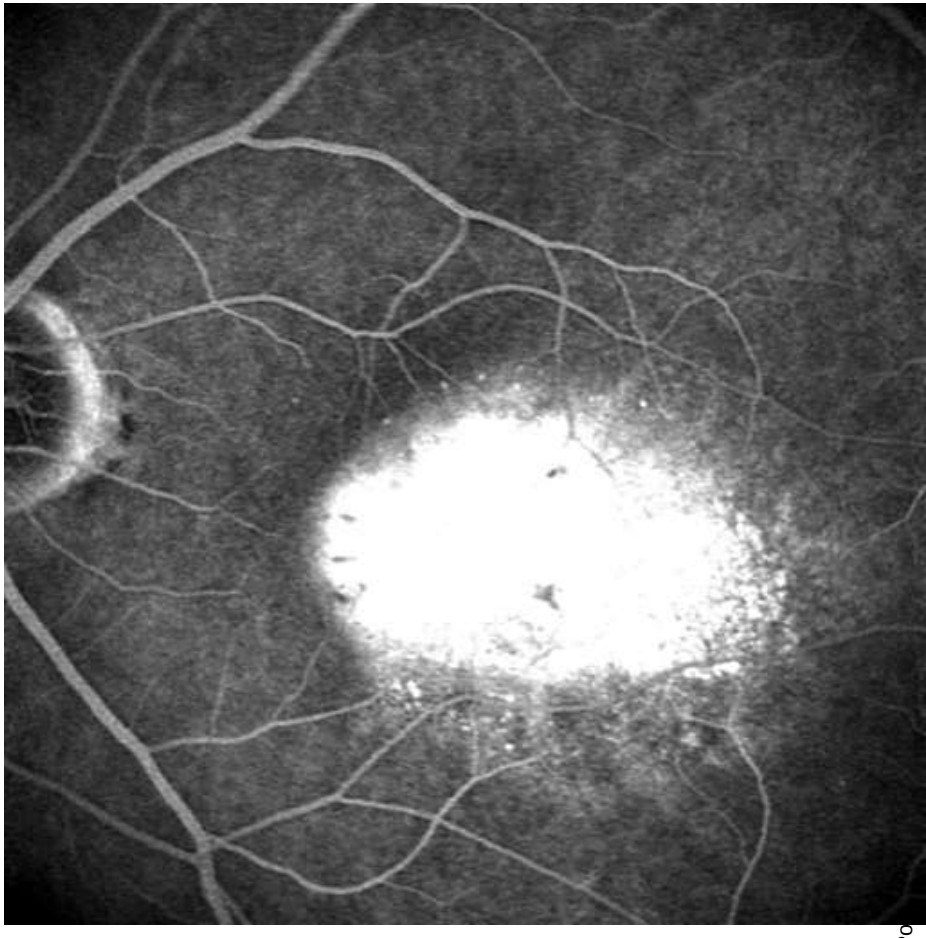

B.W. * 21.10.1943, m

01/09

F-A 35 ‘ ‘

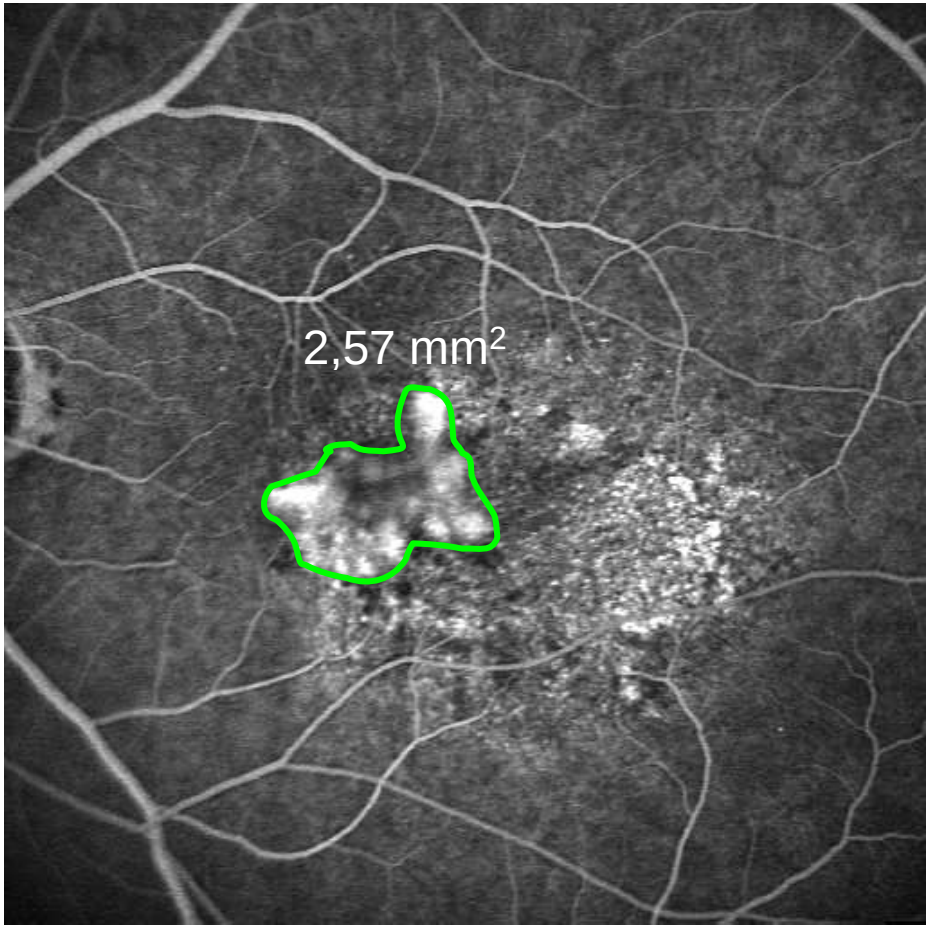

F-A 600 ‘ ‘

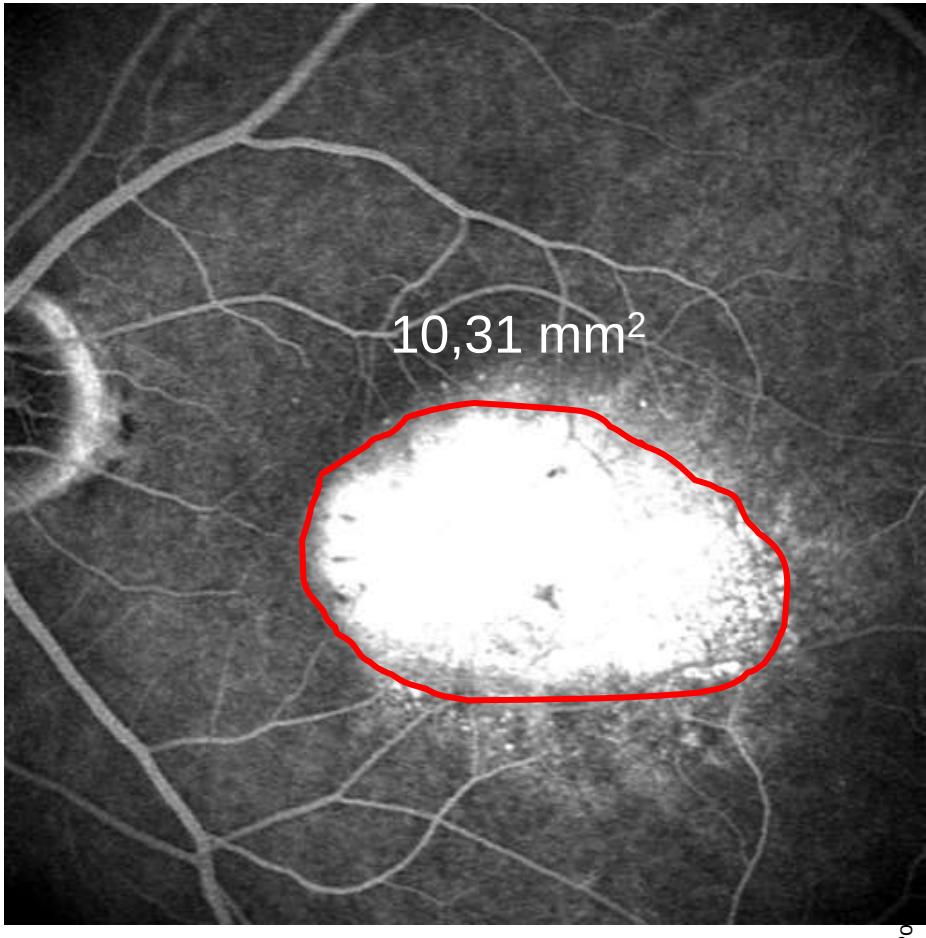

R.I. * 24.02.1932, w

06/08

F-A 45 ‘ ‘

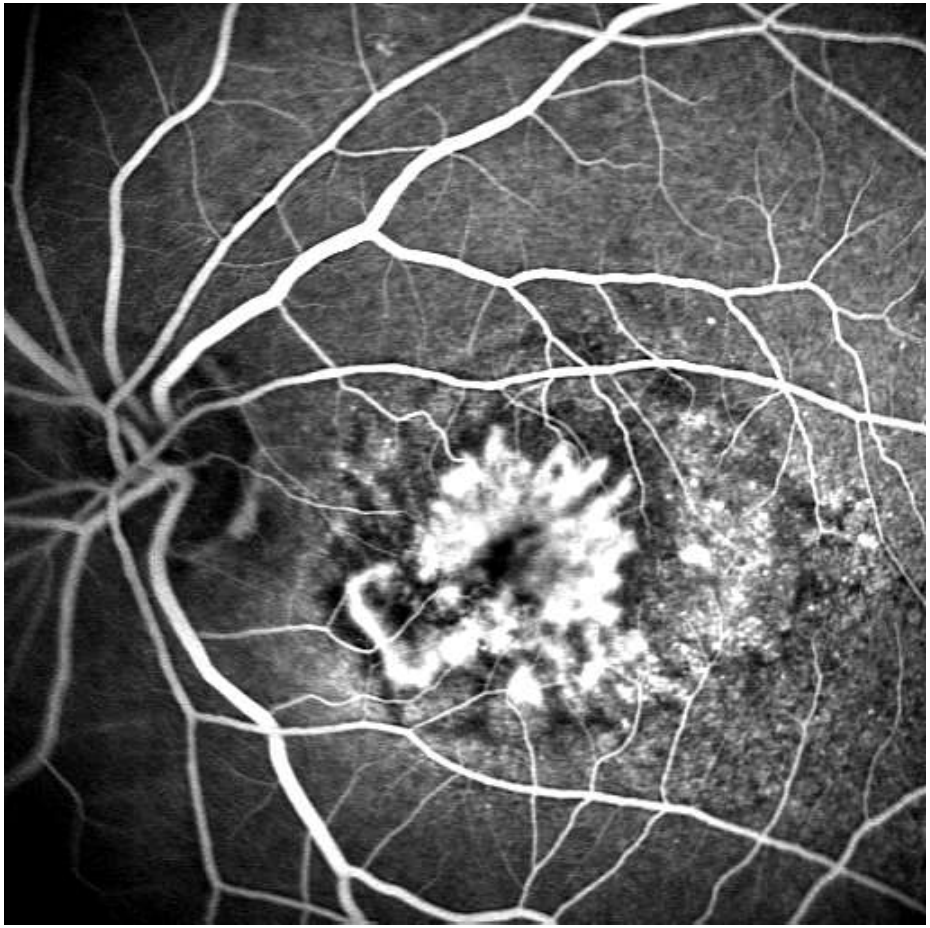

F-A 600 ‘ ‘

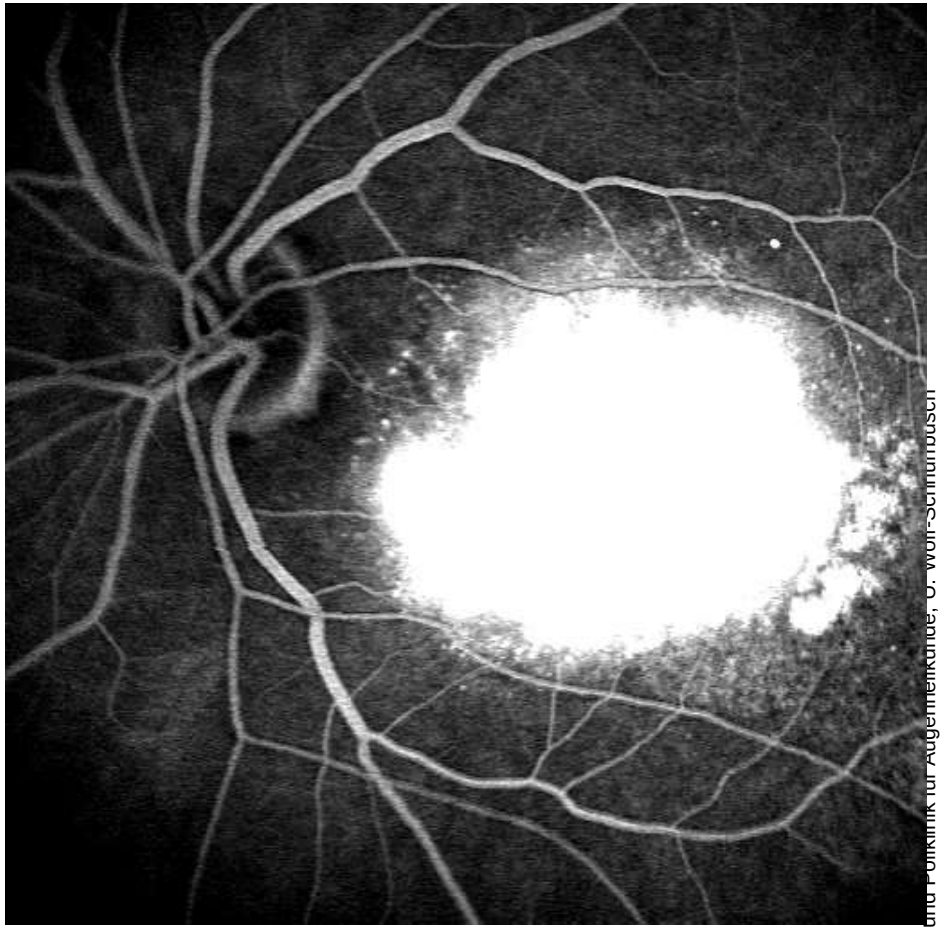

Klinik und Poliklinik für Augenheilkunde, O. Wolf-Schnurrbusch

R.I. * 24.02.1932, w

06/08

F-A 45 ‘ ‘

F-A 600 ‘ ‘

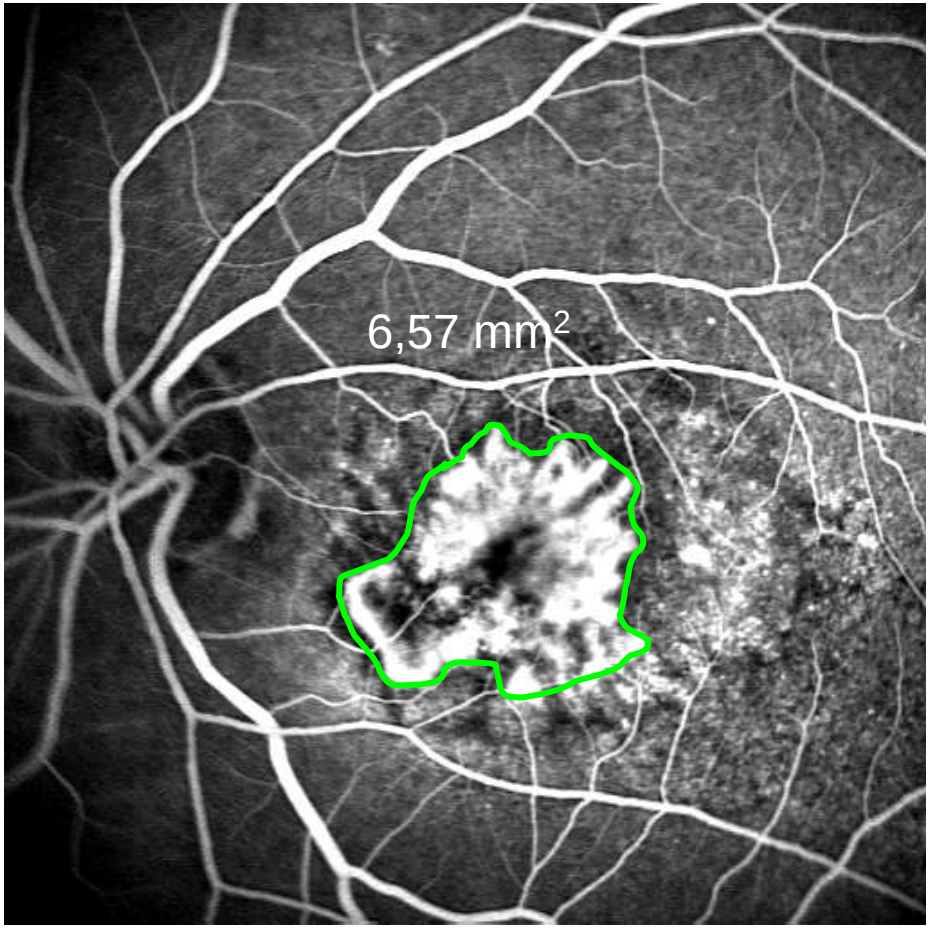

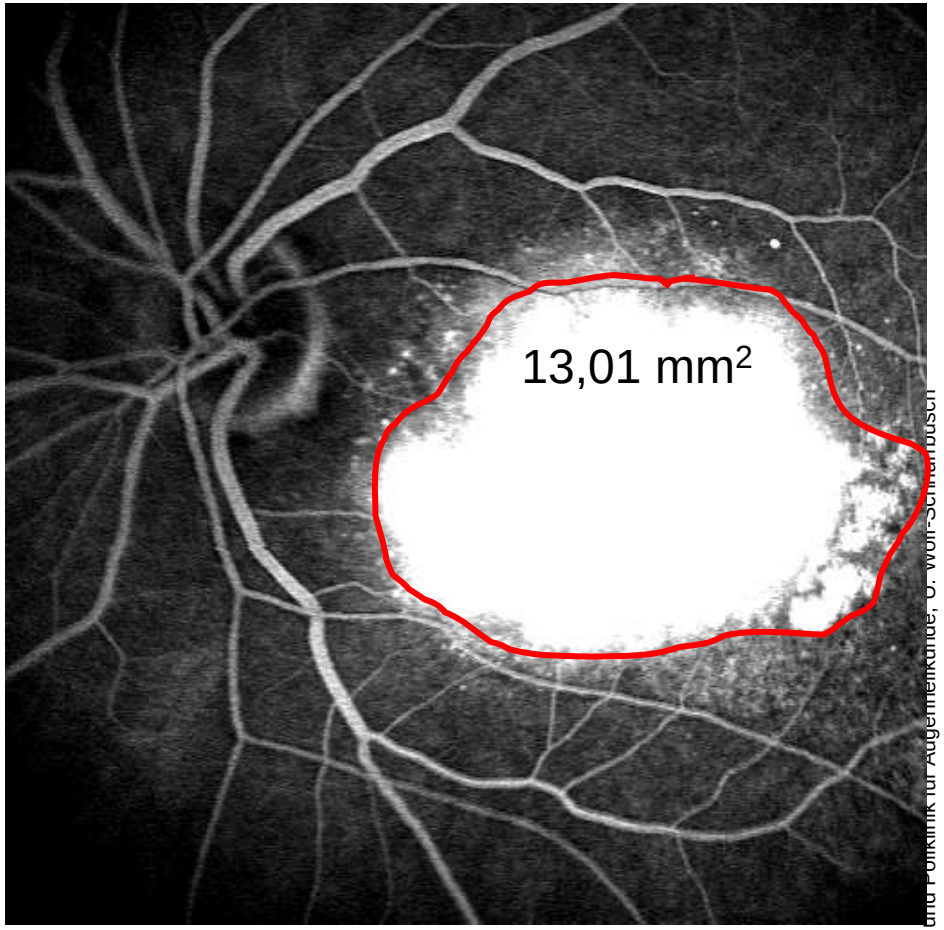

Klinik und Poliklinik für Augenheilkunde, O. Wolf-Schnurrbusch

Trockene altersabhängige Makuladegeneration

- Verdünnung u. „Absterben“ der Pigmentepithelzellen

- Ausbildung von Atrophiezonen „geographische Atrophie“

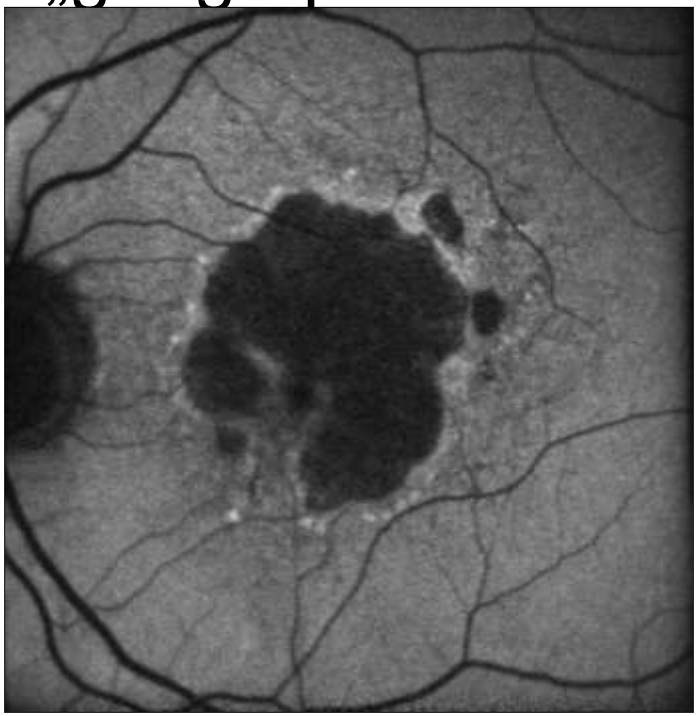

Klinik und Poliklinik für Augenheilkunde, U. Wolf-Schnurrbusch

Trockene altersabhängige Makuladegeneration

- meist langsame Progredienz
- Verdünnung des RPEs
- Ausbildung geographischer Atrophie
- bisher keine kausale Therapie
- erste Studien sind angelaufen
- vergrössernde Sehhilfen

Klinik und Poliklinik für Augenheilkunde, U. Wolf-Schnurrbusch

Hilfsmittel / Vergrößernde Sehhilfen

Klinik und Poliklinik für Augenheilkunde, U. Wolf-Schnurrbusch

T.E. *13.04.1933

10/08

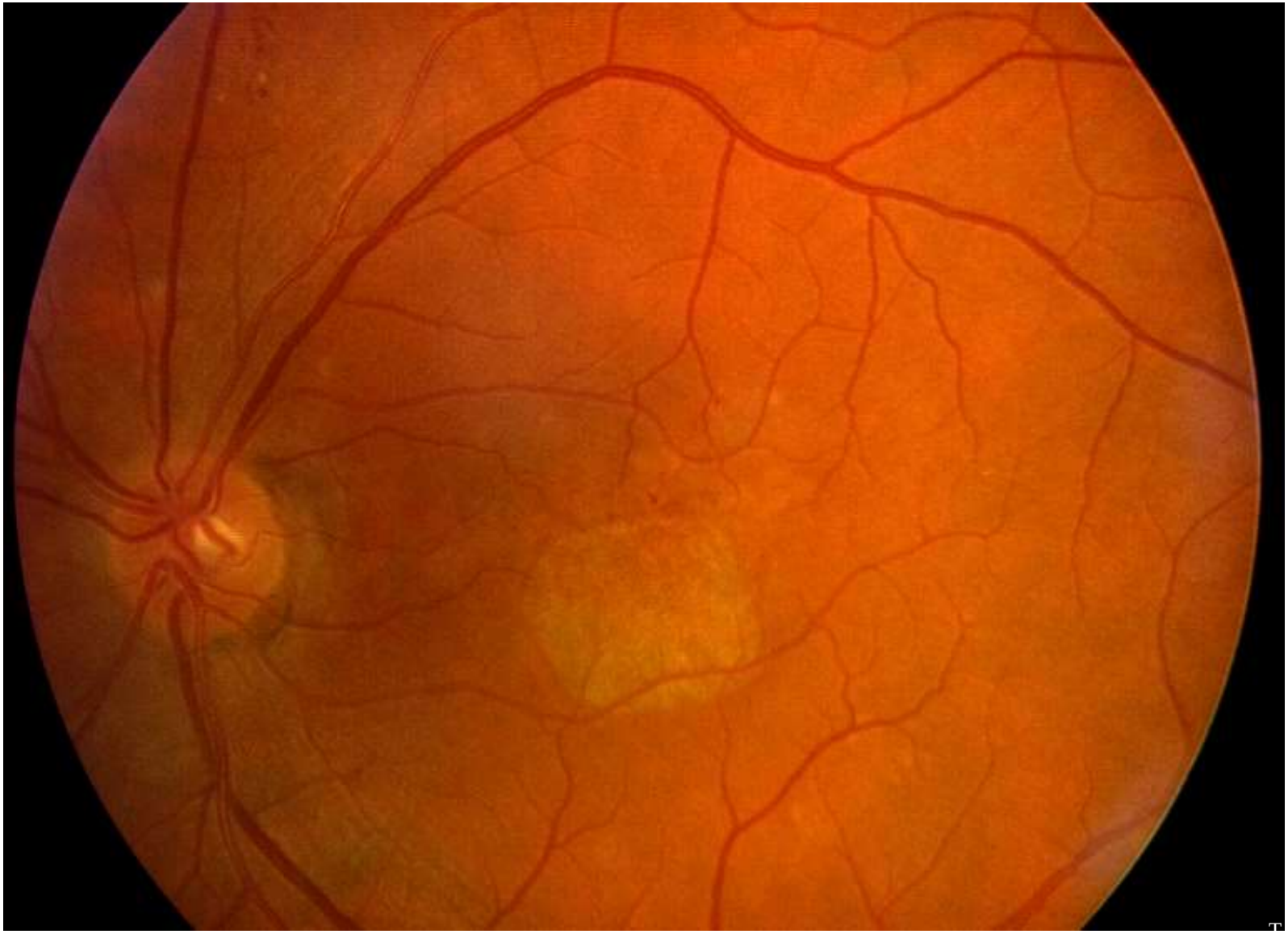

Klinik und Poliklinik für Augenheilkunde, U. Wolf-Schnurrbusch

T.E. *13.04.1933

10/08

AF

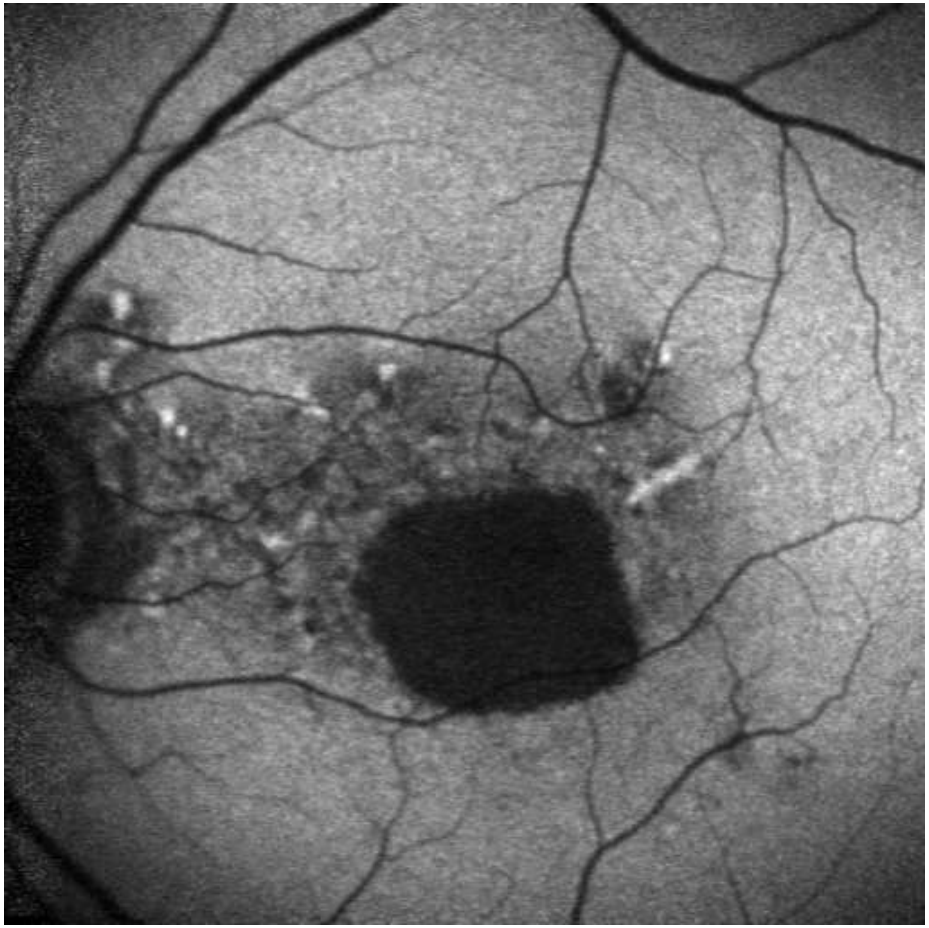

F-A 40 ‘ ‘

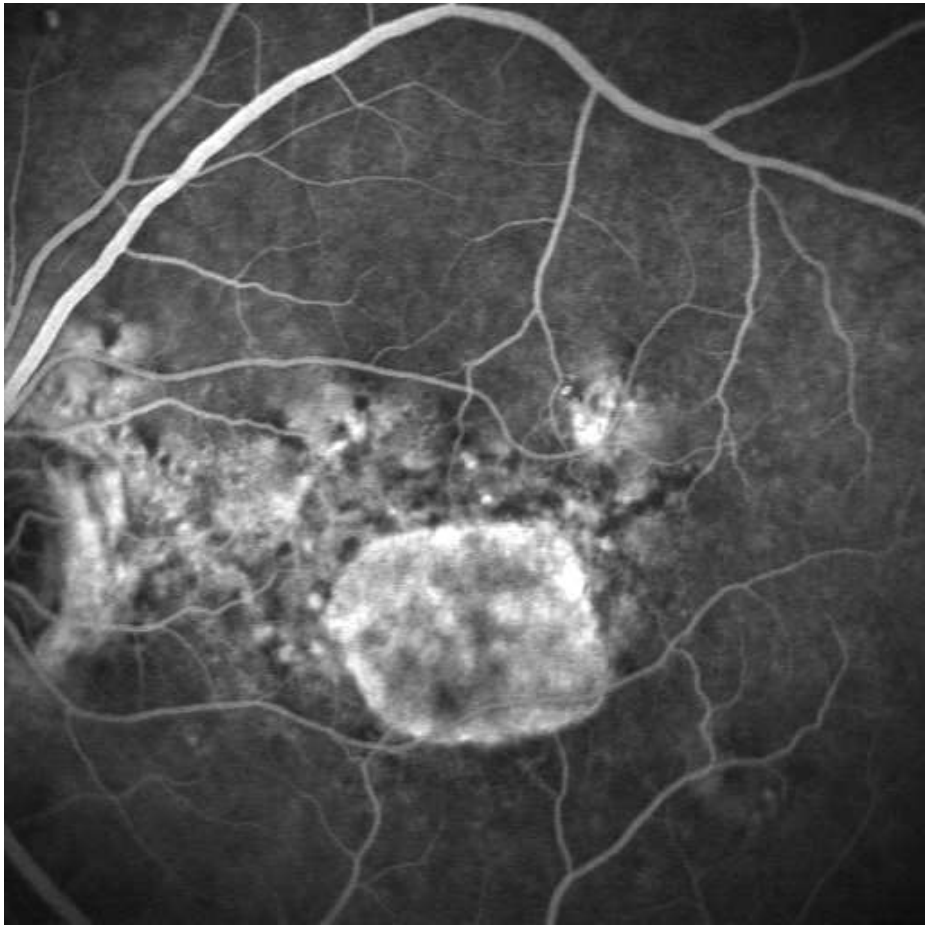

Klinik und Poliklinik für Augenheilkunde, U. Wolf-Schnurrbusch

80%

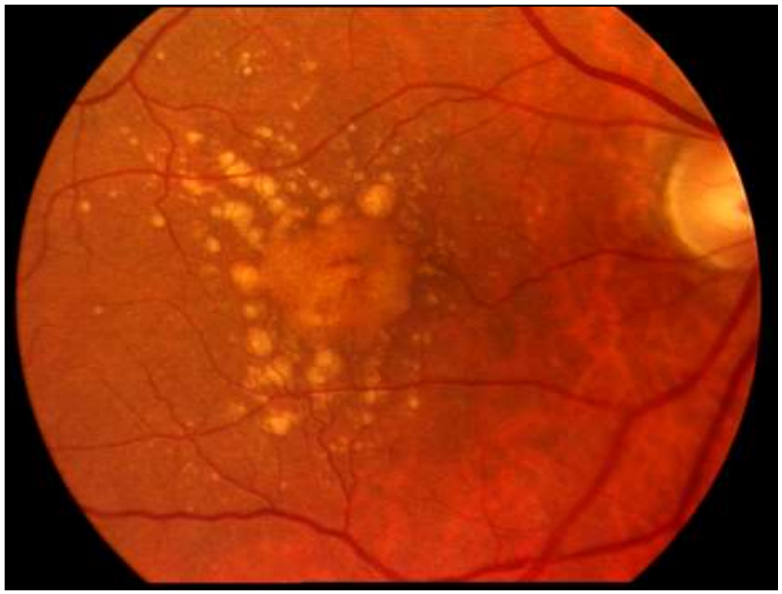

20%

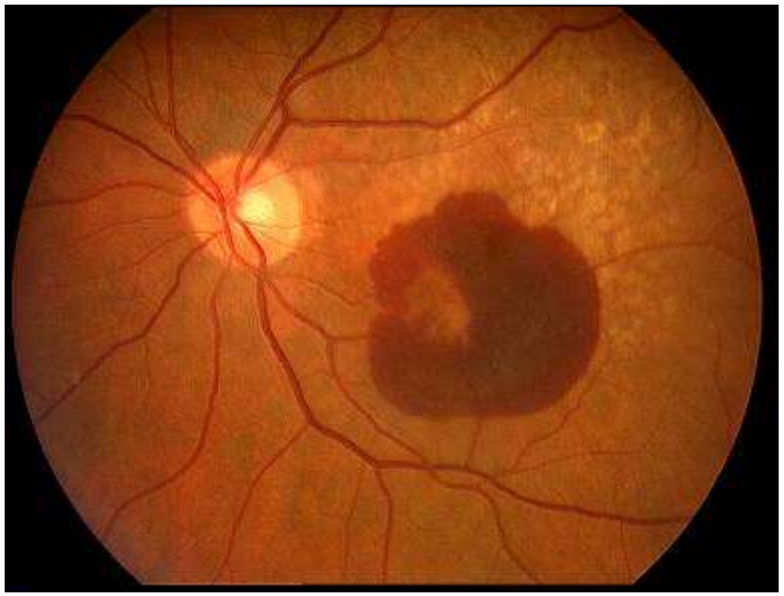

Klinik und Poliklinik für Augenheilkunde, U. Wolf-Schnurrbusch

altersabhängige Makulopathie (weiche Drusen, PV)

beidseitig Drusen

ein Auge feucht

1-5%
pro Jahr

20 Jahre
später ?

7-12%
pro Jahr

10 Jahre
später ?

Spätstadium (altersabhängige Makuladegeneration)

- feuchte, exsudative Form (20%)
- trockene, atrophische Form (80%)

Klinik und Poliklinik für Augenheilkunde, U. Wolf-Schnurrbusch

Altersabhängige Makuladegeneration

trocken

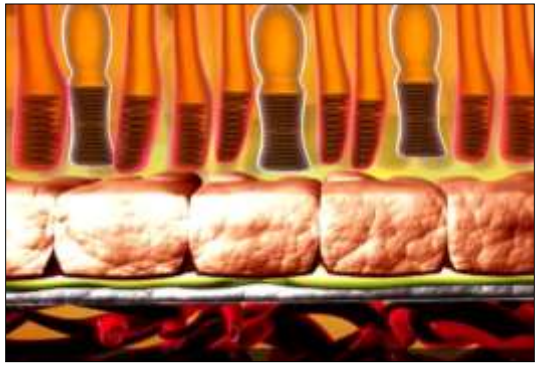

Verdünnung von RPE / AH, Proliferationen des RPEs und Drusen

bei 10-20% der Patienten

entwickelt sich aus der trockenen die feuchte Form

feucht

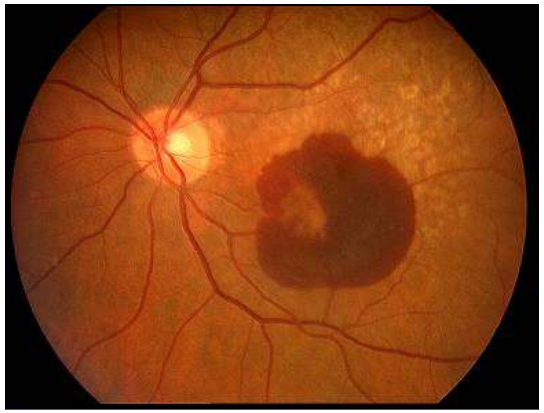

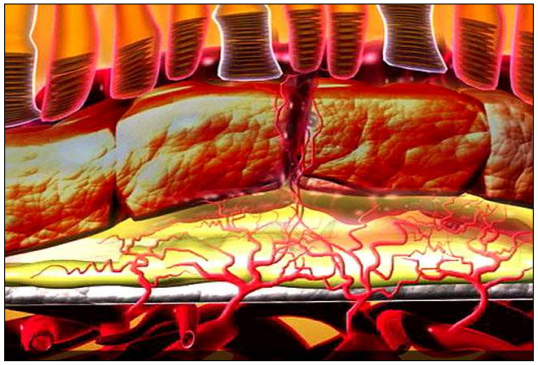

Neovaskularisation, sub-/intraretinales Blut/Flüssigkeit, RPE-Abhebung

Klinik und Poliklinik für Augenheilkunde, U. Wolf-Schnurrbusch

Gesicherte Risikofaktoren

- **Alter**
  Prävalenz im Alter steigend
  0,2% im Alter 55-64 Jahre
  13% im Alter ab 85 Jahre
- **Genetik**
  (CFH, LOC387715, Komplementfaktor H, Tyr40-Polymorphismen)
- **Rauchen** (über mind. 10 Jahre)
  Rauchen: Risiko 1,6x erhöht
  Passivrauchen: Risiko 1,9x erhöht
- **Okuläre Faktoren**
  weiche Drusen / Pigmentabnormalitäten

Ungesicherte Risikofaktoren

- **Bluthochdruck**
- **Adipositas**
- **kardiovaskuläre Faktoren**
  erhöhter CRP- und Homocysteinspiegel
- **Sonnenlicht**
- **Ernährungsgewohnheiten**
  Fettsäurenzusammensetzung
  Fettsäureaufnahme
  Carotinoide

Ungesicherte Risikofaktoren

Sonnenlichtexposition über 10 Jahre mehr als 5 h/Tag

- **3x höheres Risiko für Veränderungen des retinalen Pigmentepithels**
- **2x höheres Risiko für eine frühe Altersveränderungen der Makula**

Vergleichspersonen:
über 10 Jahre ca. 2 h/Tag

The Beaver Dam Eye Study. Cruickshanks, K.J. et al., Sunlight and age-related macular degeneration. Arch Ophthalmol. (1993) 111: 514-518

Ungesicherte Risikofaktoren

Jugendliche mit Status nach
10x schwerem Sonnenbrand

- **2,5 fach höheres Risiko für grosse weiche Drusen**

Vergleichspersonen:
1x schwerer Sonnenbrand

Lichtschutz der Haut
ist schon in
jungen Jahren wichtig.

The Beaver Dam Eye Study. Cruickshanks, K.J. et al., Sunlight and, age-related macular degeneration. Arch Ophthalmol. (1993) 111: 514-518.

Genetik und Rauchen

- Genetische Veranlagung (Komplementfaktor H, LOC387715)

  <u>und</u>

  Rauchen

  erklären 61% des Risikos für eine altersabhängige Makuladegereation.

(Schmidt et al. Am. J. Hum. Genet., 78:852-864, 2006)

Komplementfaktor H (CFH)

- **Mutation im Komplementfaktor-H-Gen**
  - RJ Klein et al. Science 385-9,2005
  - AO Edwards et al. Science 421-4,2005
  - JL Haines et al. Science 419-421,2005

- **Histidin → Tyrosin: Tyr402His**
  - **1 Allel →2 - 4 faches Risiko**
  - **2 Allele → 5 - 7 faches Risiko**



Komplementfaktor H und Altersveränderungen des RPE

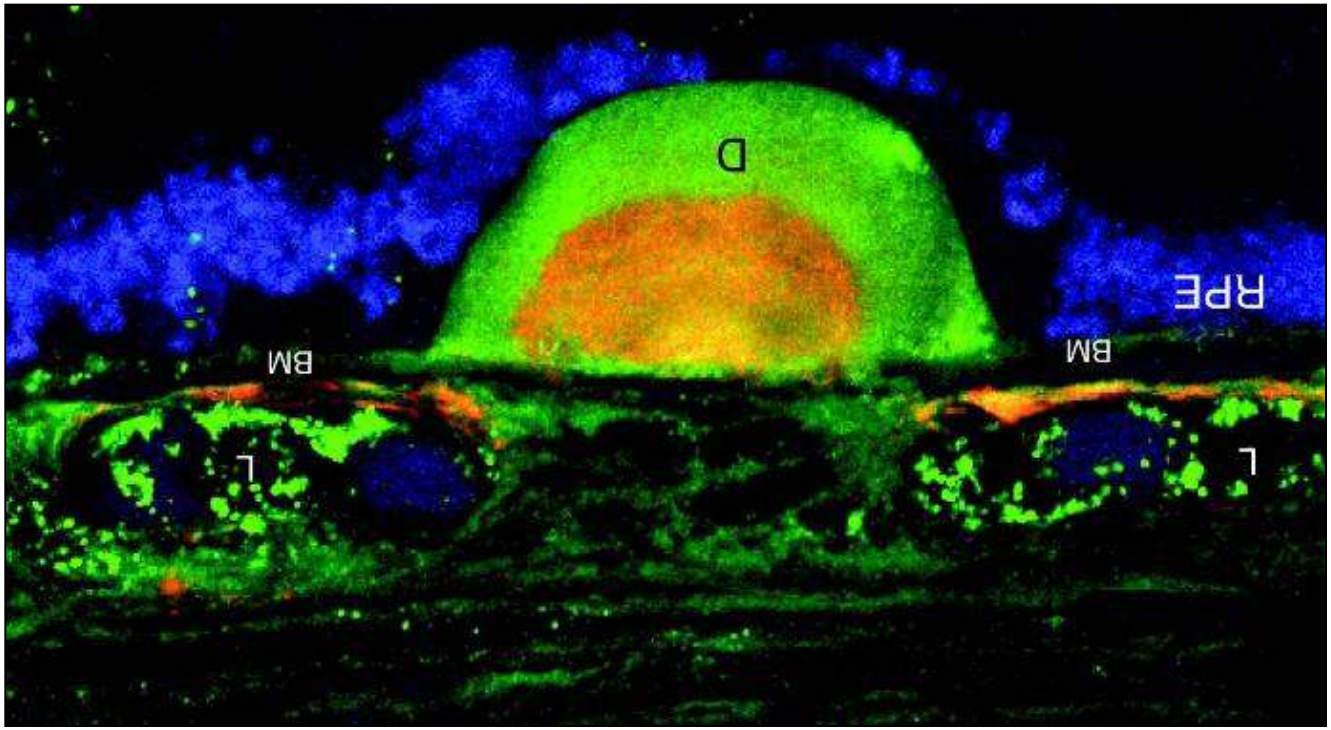

GRÜN	The entire druse is stained with antibodies against complement factor H
ORANGE	In the center of the druse, factor H colocalizes with the C5b-9 membrane attack complex of complement.
BLAU	The RPE, which is distorted by the druse, contains autofluorescent lipofuscin granules.

(Bok, Dean (2005) Proc. Natl. Acad. Sci. USA 102, 7053-7054)

Gliederung

- Aufbau des Auges
- Klassifikation/Definition der Altersveränderungen der Netzhaut
- Typ.Sehstörungen / Risikofaktoren
- Behandlung / Vorsorge

Hans Baldung Grien`s
The Ages And Death, 1540-43

Therapieentwicklung bei feuchter altersabhängiger Makuladegeneration

(Syn.: exsudative/neovaskuläre AMD)

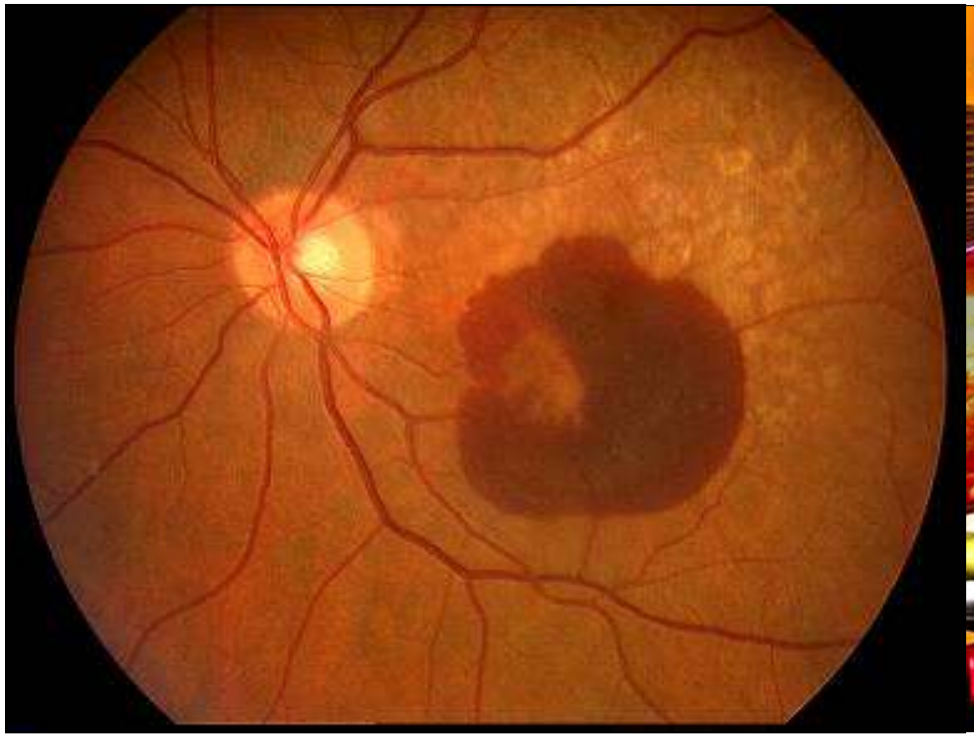

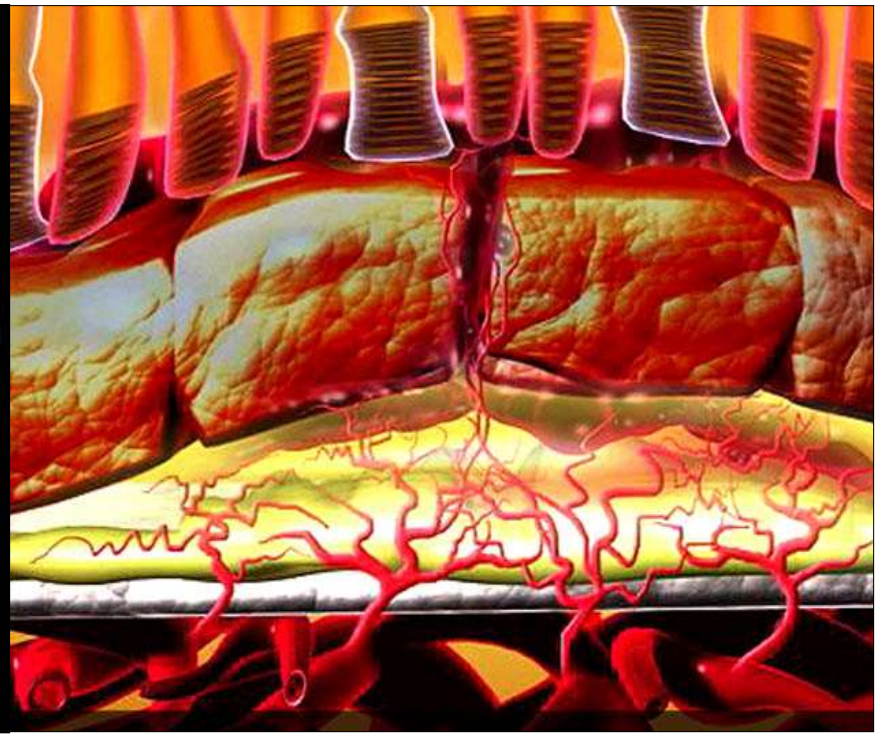

Neovaskularisation,
sub-/intraretinales Blut/Flüssigkeit, RPE-Abhebung

Klinik und Poliklinik für Augenheilkunde, U. Wolf-Schnurrbusch

Therapieentwicklung bei feuchter altersabhängiger Makuladegeneration

(Syn.: exsudative/neovaskuläre AMD)

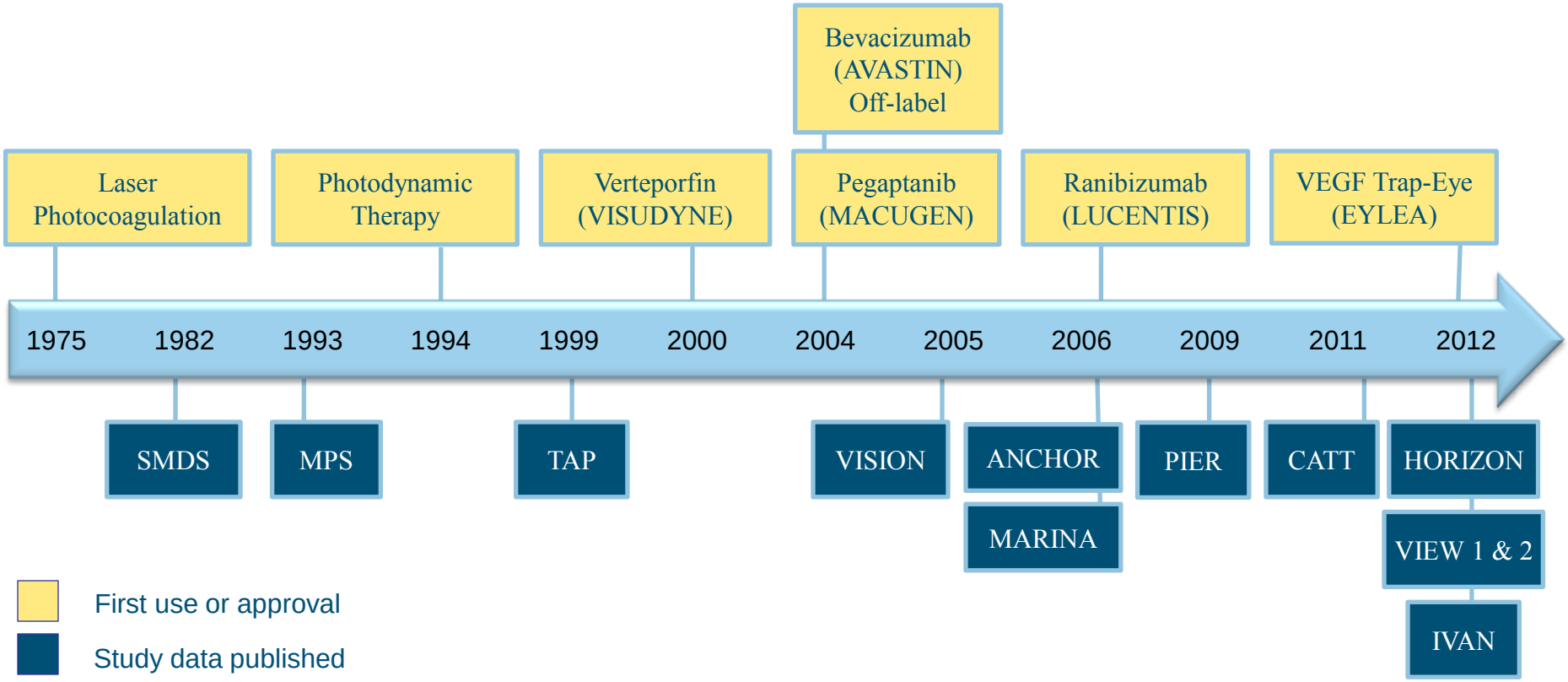

Klinik und Poliklinik für Augenheilkunde, U. Wolf-Schnurrbusch

Lasertherapie bei feuchter altersabhängiger Makuladegeneration

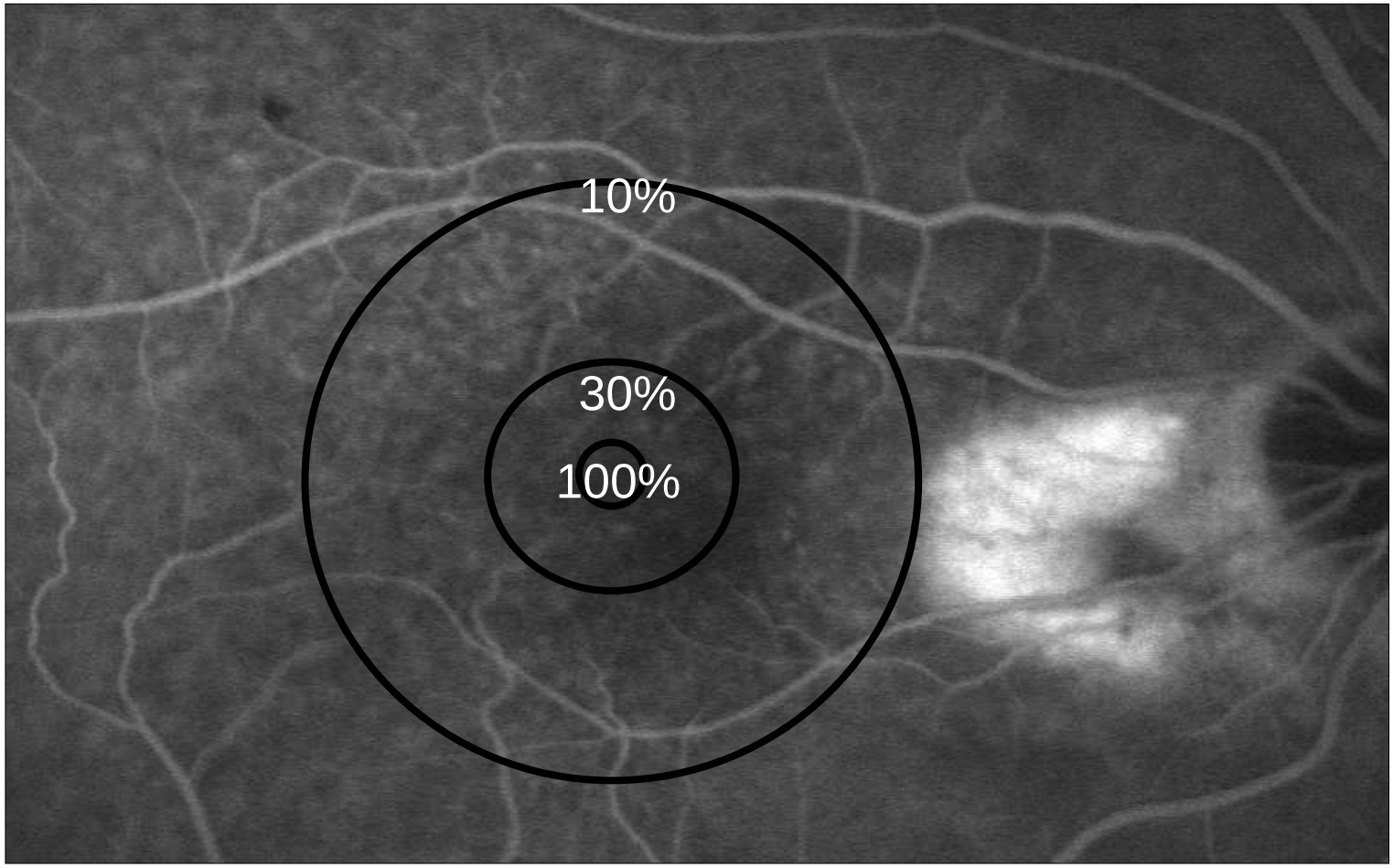

Klinik und Poliklinik für Augenheilkunde, U. Wolf-Schnurrbusch

FM, w, 82 J. mit halbmondförmigem GF Ausfall infolge einer extrafovealen CNV

„abriegeln“ der CNV (insges. 84 Laserherde)

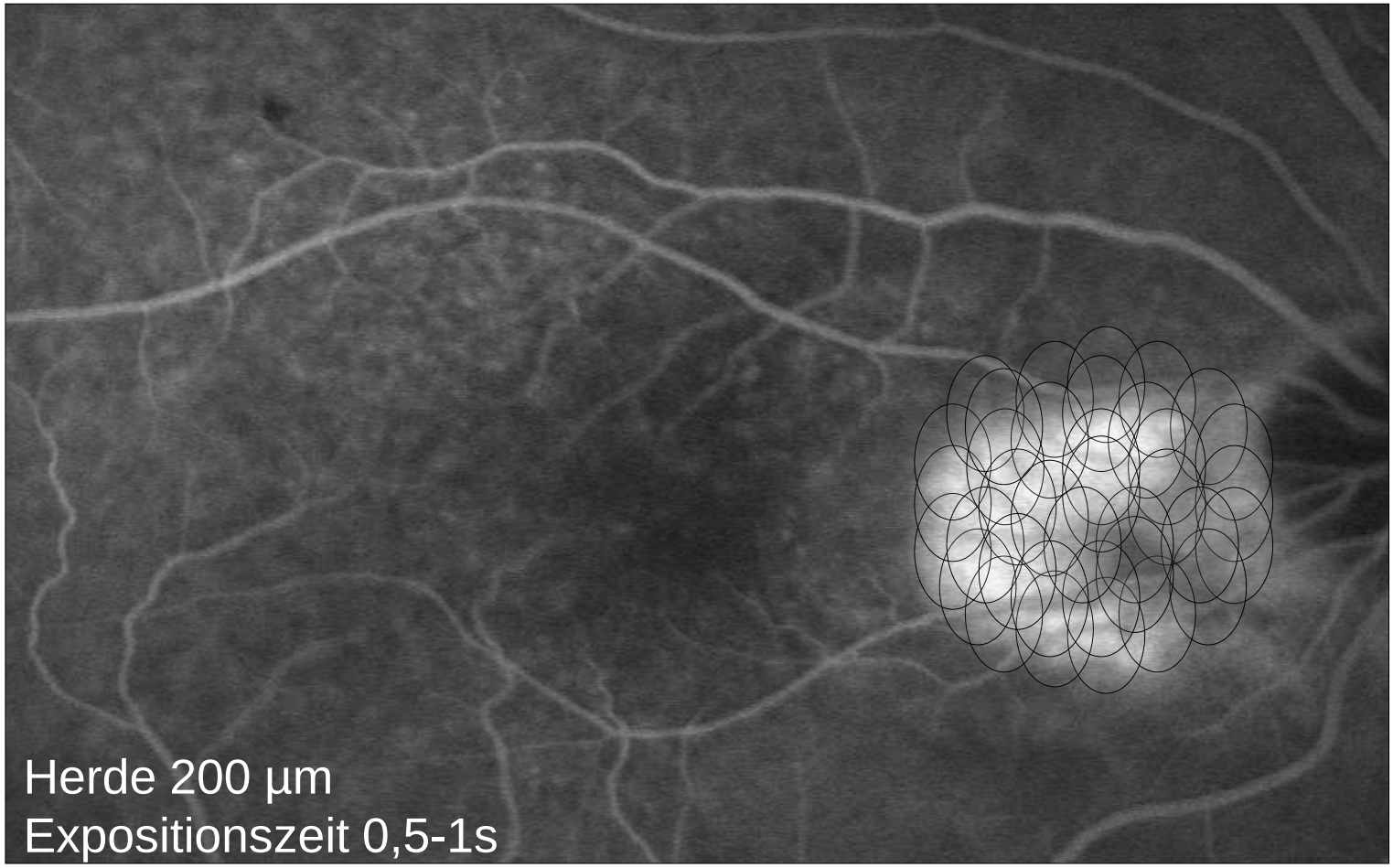

FM, w, 82 J. mit extrafovealer CNV

Verlauf OD 1 Woche nach Laserkoagulation
Komplikation einer subretinalen Blutung
FV OD stabil 0.8 ABER Patientin ist erzürnt

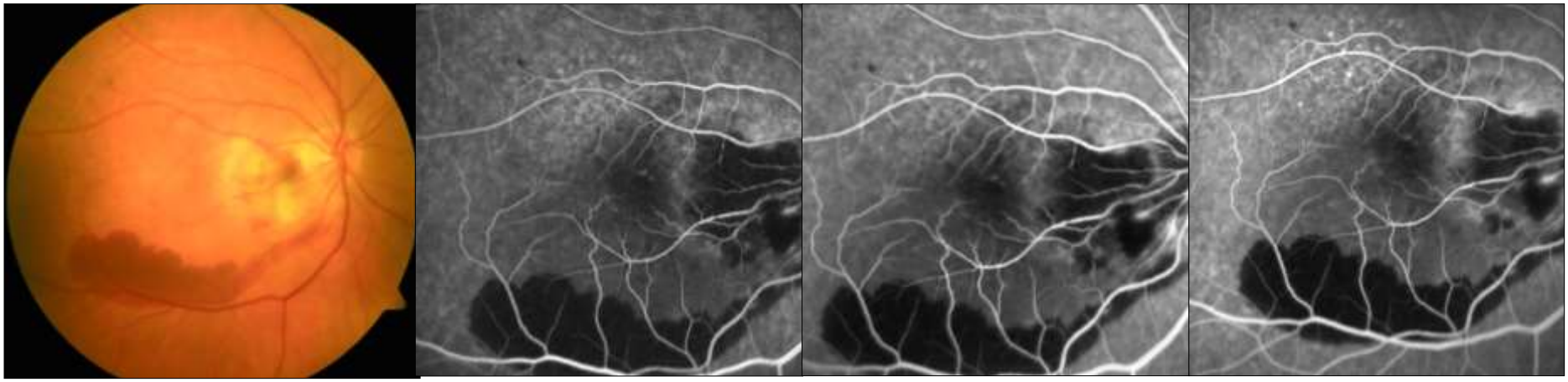

parapapillär Laserkoagulationsherde
subretinale Blutung entlang des unteren temp. Gefässbogens

Procedere: Resorption der Blutung/Ödem abwarten, antiVEGF?!

Klinik und Poliklinik für Augenheilkunde, U. Wolf-Schnurrbusch

Patientin möchte keinesfalls anti VEGF

Verlauf OD 2 Mo

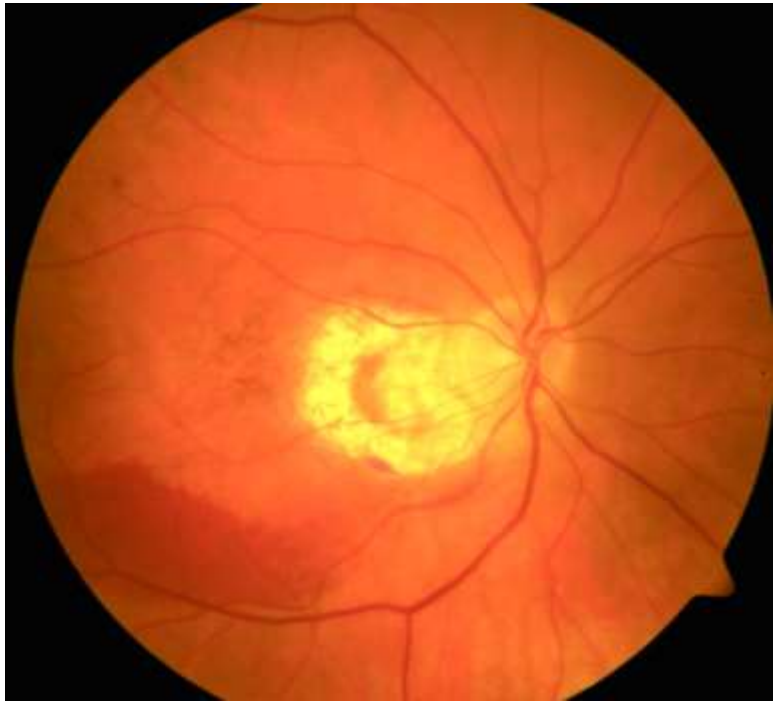

FV OD stabil cc 0.8

3.5 Mo nach Laser

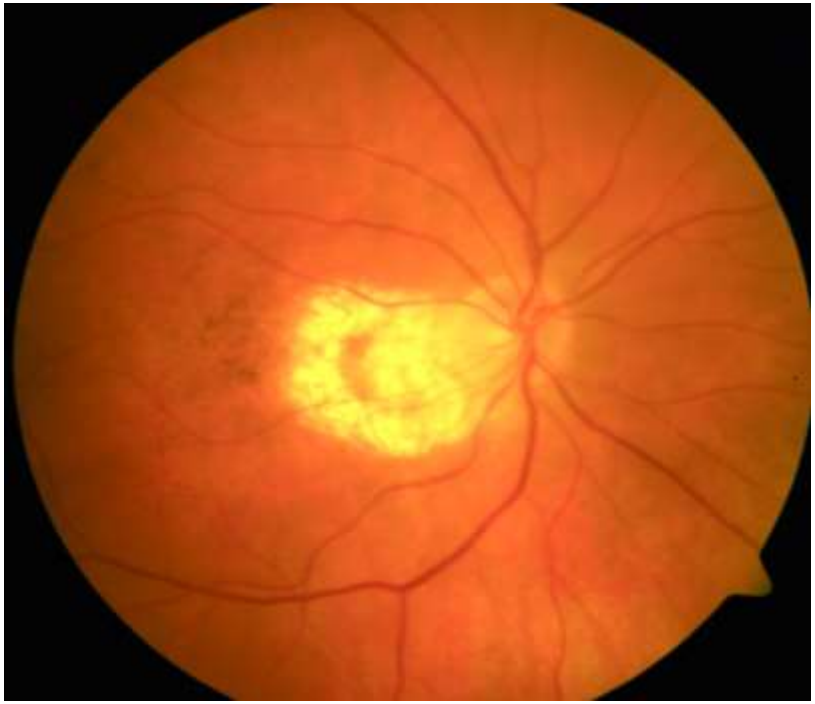

FV OD cc 0,8, langsame Resorption der subret. Blutung, Ödemrückgang

Klinik und Poliklinik für Augenheilkunde, U. Wolf-Schnurrbusch

Photodynamische Therapie

- Therapie zur Behandlung von CNVs
  - Infusion eines lichtaktivierbaren Farbstoffes (Photosensitizers)
  - Aktivierung durch Laser mit niedriger Energie
  - Bildung von hochreaktiven Sauerstoffradikalen
  - Schädigung der Zellmembranen der Endothelien
  - Selektiver Verschluss der Neovaskularisationen

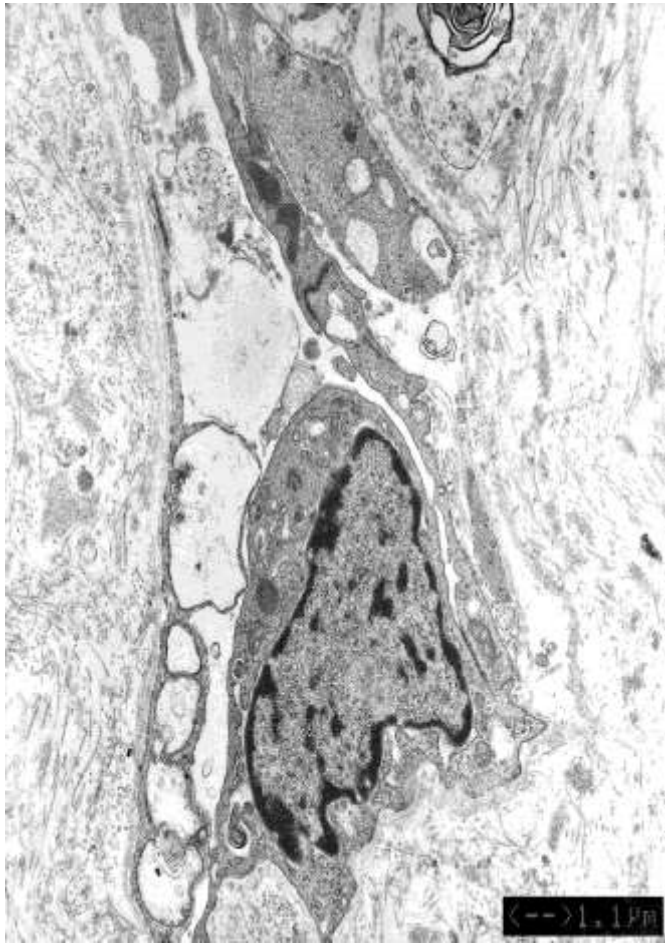

Klinik und Poliklinik für Augenheilkunde, U. Wolf-Schnurrbusch

Heute als alleinige Therapie nicht mehr empfohlen. Ansatz zur Kombinationstherapie?

Klinik und Poliklinik für Augenheilkunde, U. Wolf-Schnurrbusch

VEGF – Vascular Endothelial growth factor

- spielt eine wichtige Rolle bei der Gefässneubildung
  - induziert Gefässneubildung
  - „Botenstoff“
  - steigert Gefässpermeabilität
  - Entzündung

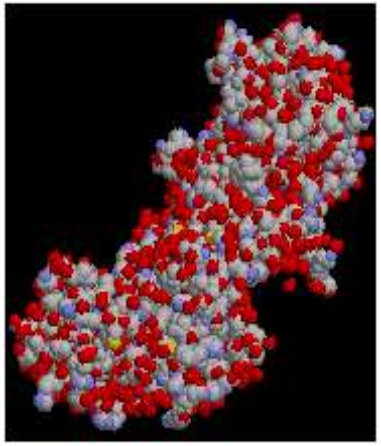

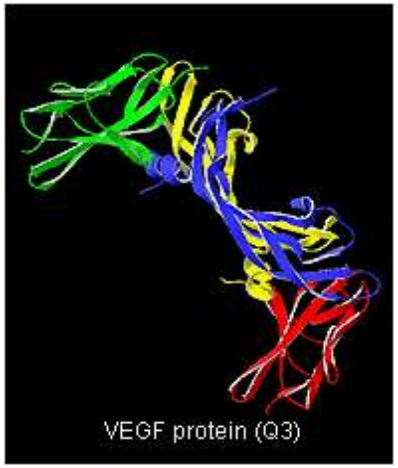

Altersabhängige Makuladegeneration : Neue Therapieansätze

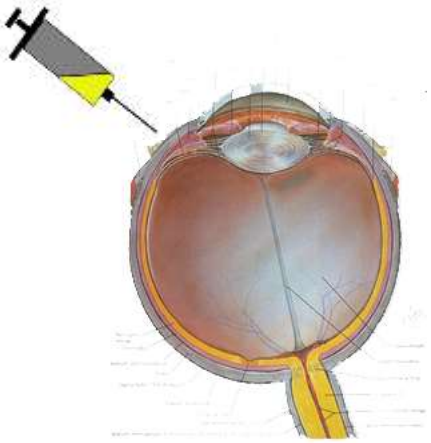

- Anti-VEGF Therapie
  - zahlreiche Neuentwicklungen
  - verabreichung: intravitreale Injektion
  - verschiedene Medikamente seit 2007 in der Schweiz kassenzulässig
  - weitere in der Augenheilkunde nicht zugelassene Medikamente in Anwendung als „off label use“

Intravitreale Injektion

- wiederholte Injektionen
- unter Einhaltung steriler Bedingungen ist die intravitreale Injektion nur mit einem geringen Risiko verbunden
  - Infektionen
  - Linsenverletzungen (traumatische Katarakt)
  - Netzhautablösung
  - Blutungen

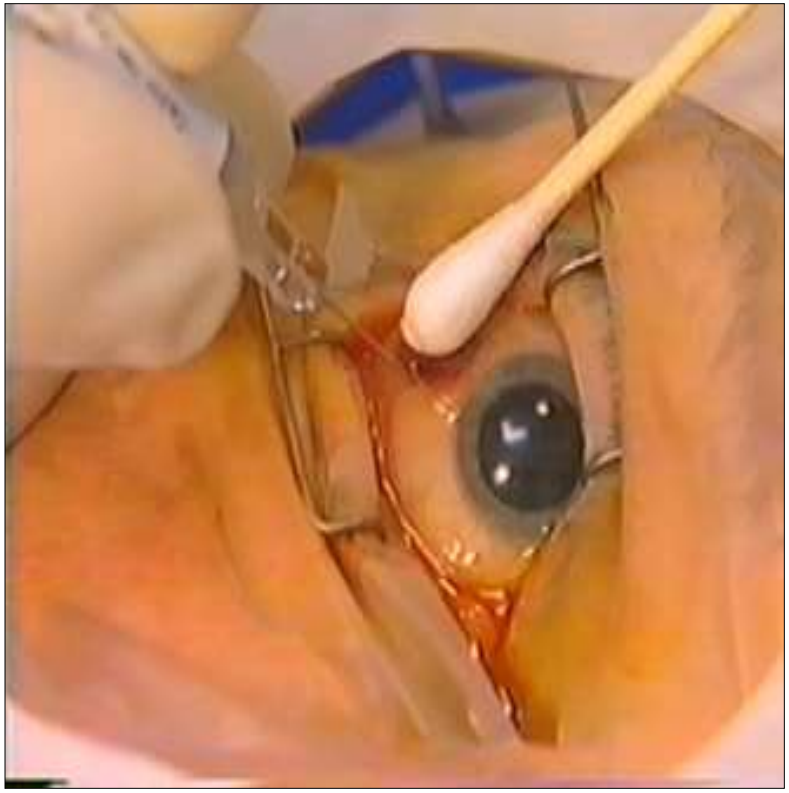

Klinik und Poliklinik für Augenheilkunde, U. Wolf-Schnurrbusch

Gibt es effektive Vorsorgemöglichkeiten ?

Antioxidantien	NHANES	EDCC	Beaver Dam	BLSA	Blue Mount.	POLA
Vitamin C (Ernährung)	+	?	?		-	
Vitamin C (Plasma)		+		?		-
Vitamin E (Ernährung)		-	?			
Vitamin E (Plasma)		-			-	+
Vitamin A (Ernährung)	+		-			
Vitamin A (Plasma)						-
Caroten. (Ernährung)		+	+			
Caroten. (Plasma)		+				

+ protektiver Einfluss, ? fraglich protektiv, - nicht protektiv

NHANES = National Health and NutritionExamination Survey
BLSA = Baltimore Longitudinal Study of Aging
EDCC = Eye Disease Case-Control Study
Blue Mount = Blue Mountains Eye Study
Beaver Dam = Beaver Dam Eye Study

Nahrungsergänzungsmittel bei altersabhängiger Makulopathie

Hintergrund: Makuläres Pigment

- Lutein und Zeaxanthin
  - keine de-novo Synthese möglich
  - Modifikation über Ernährung

- optischer Filter kurzwelligen Lichtes "innere Sonnenbrille"
- antioxidative Eigenschaften
- protektiver Effekt auf Entwicklung einer ARMD?

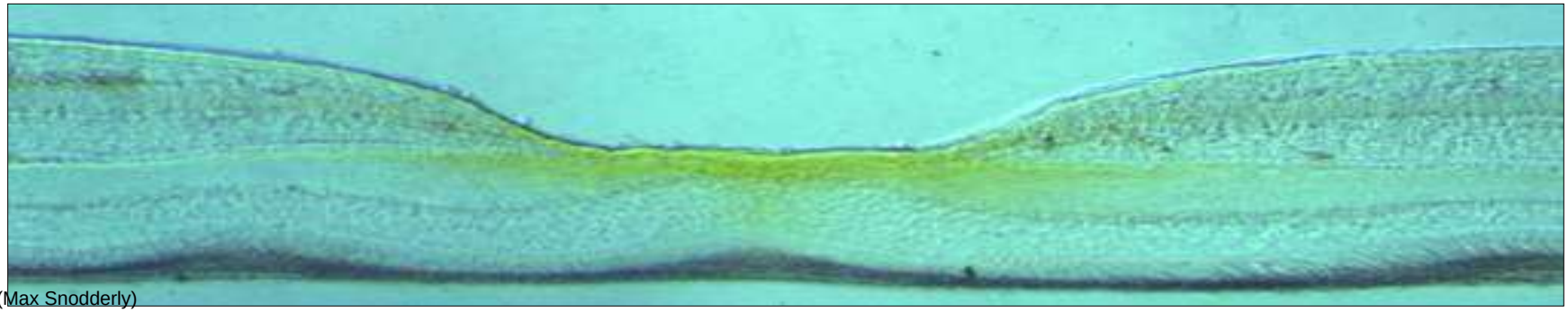

(Max Snodderly)

Hintergrund: Lutein

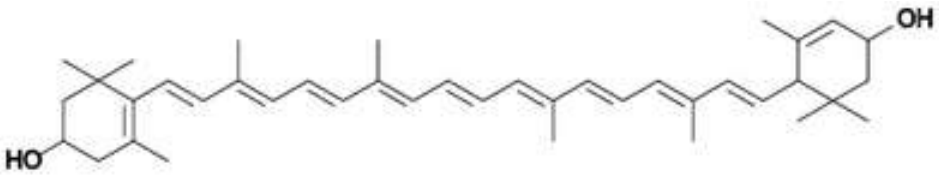

- weit verbreitetes Xanthophyll

.

- hoher Gehalt in Blattgemüse

- biologische Bedeutung als Cholroplastenbestandteil und als Lockfarbe (Blüten, Blätter)

- industrielle Herstellung Extrakt aus Tagetesblüten
- Verwendung als Lebensmittelfarbstoff (E161b), Futtermittelzusatz insbesondere für Geflügel, zur Gelbfärbung vom Eidotter

Positiver Einfluss von Antioxidantien

Age-Related Eye Disease Study (AREDS)

- Prospektive, randomisierte Doppelblindstudie

- 3640 Patienten wurde 6,3 Jahre behandelt
  - Einteilung der ARMD in 4 Schweregrade
  - 4 Behandlungsgruppen
    - Antioxidantien (Vitamin C, E, Beta-Carotin)
    - Antioxidantien + Zink
    - Zink
    - Placebo

- Zielkriterien
  - Progression der ARMD
  - Visusverlust (3 Zeilen ETDRS Tafel)
  - Kataraktentwicklung

Klinik und Poliklinik für Augenheilkunde, U. Wolf-Schnurrbusch

ARED-Medikation erscheint nur sinnvoll bei

1. **Schwerer beidseitiger altersabhängige Makulopathie**
   - viele mittlere, große (> 125 µm) Drusen oder geographische Atrophie außerhalb der Fovea
   - Visus auf einem Auge ≥ 0,63

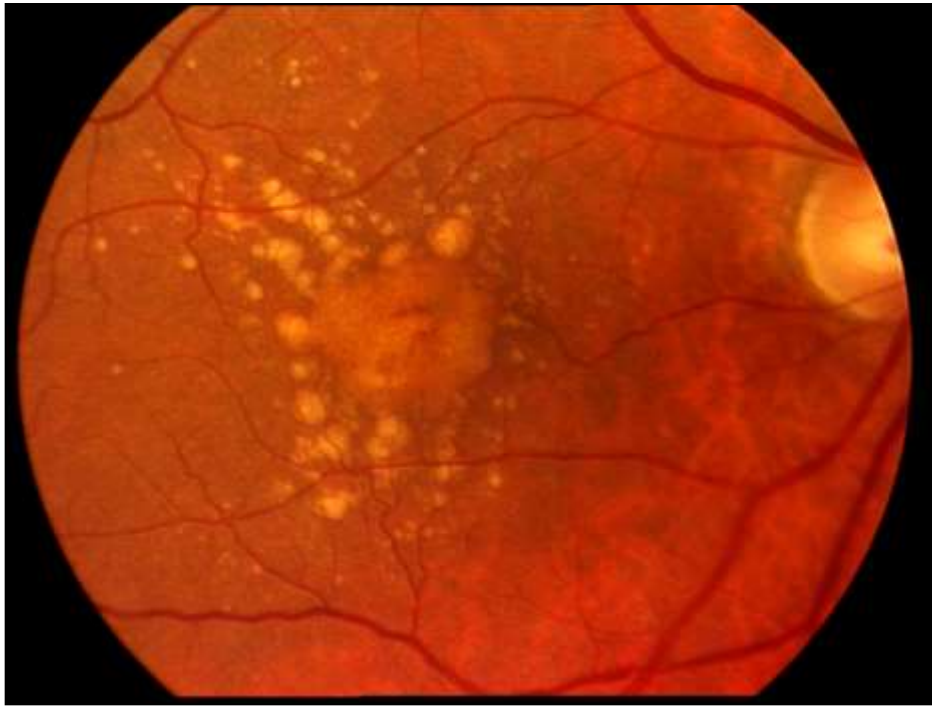

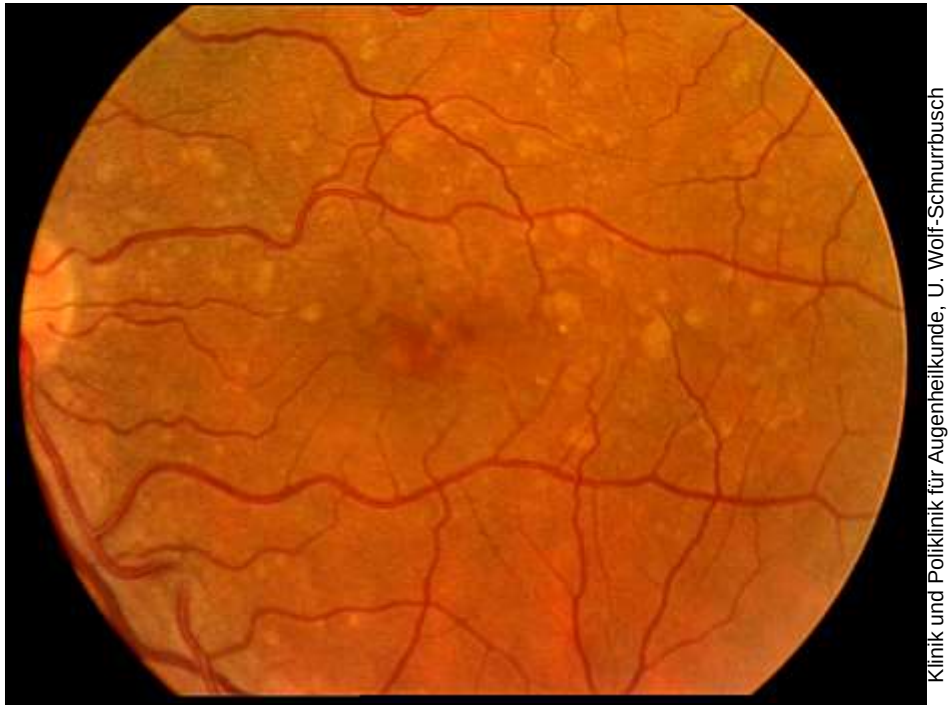

Klinik und Poliklinik für Augenheilkunde, U. Wolf-Schnurrbusch

2. Einseitige späte altersabhängige Makulopathie

- Visus auf dem Studienauge ≥ 0,63
- Späte AMD (CNV, Atrophie) auf dem Partnerauge

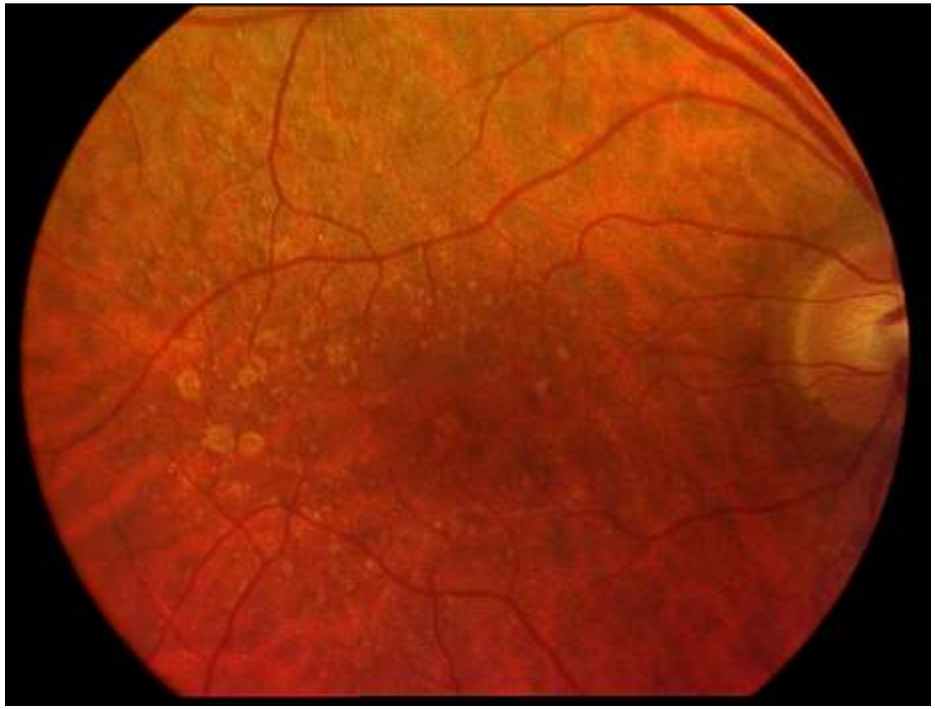

ARED-Studie: Visusverlust

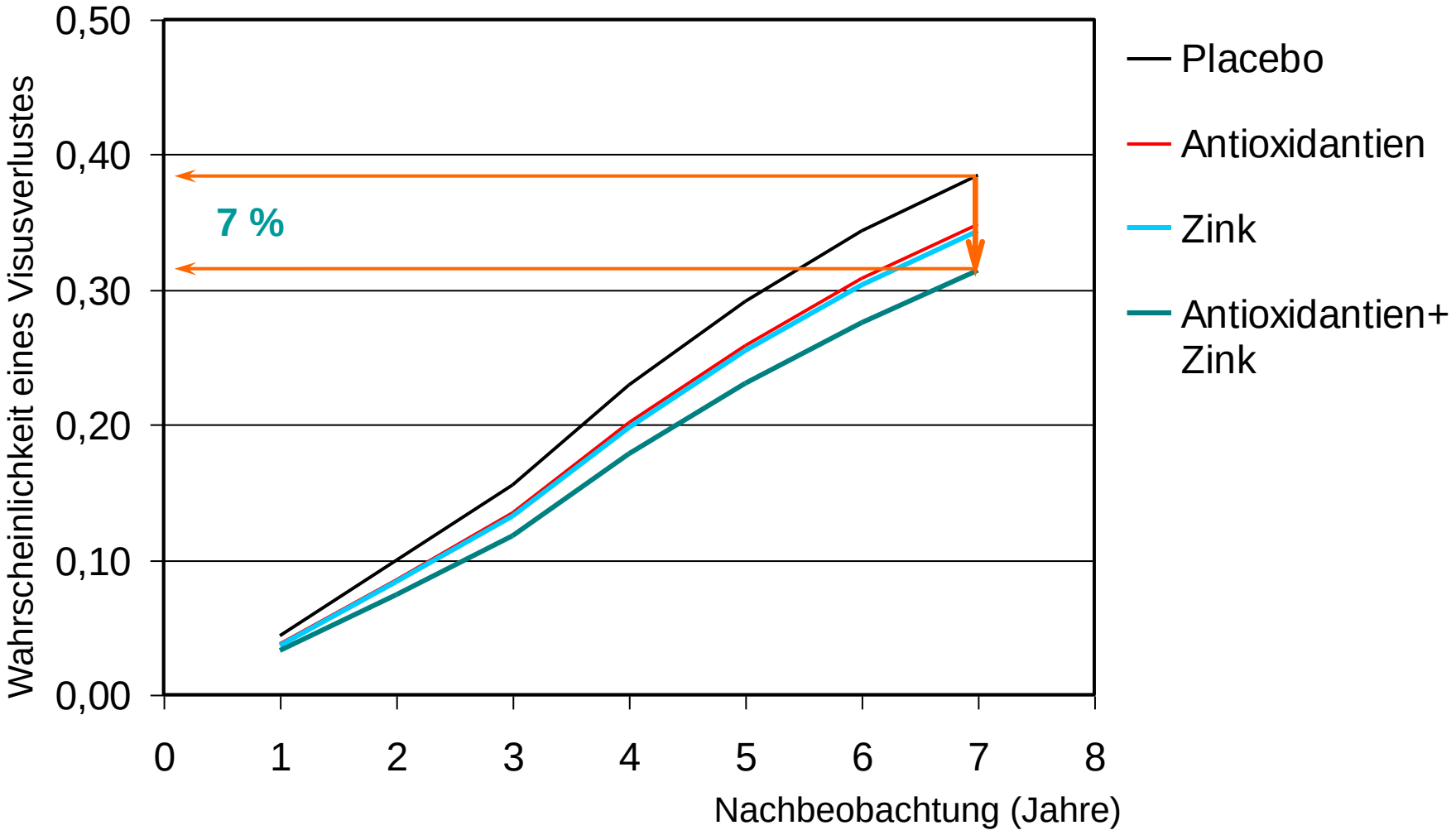

ARED-Studie: Visusverlust

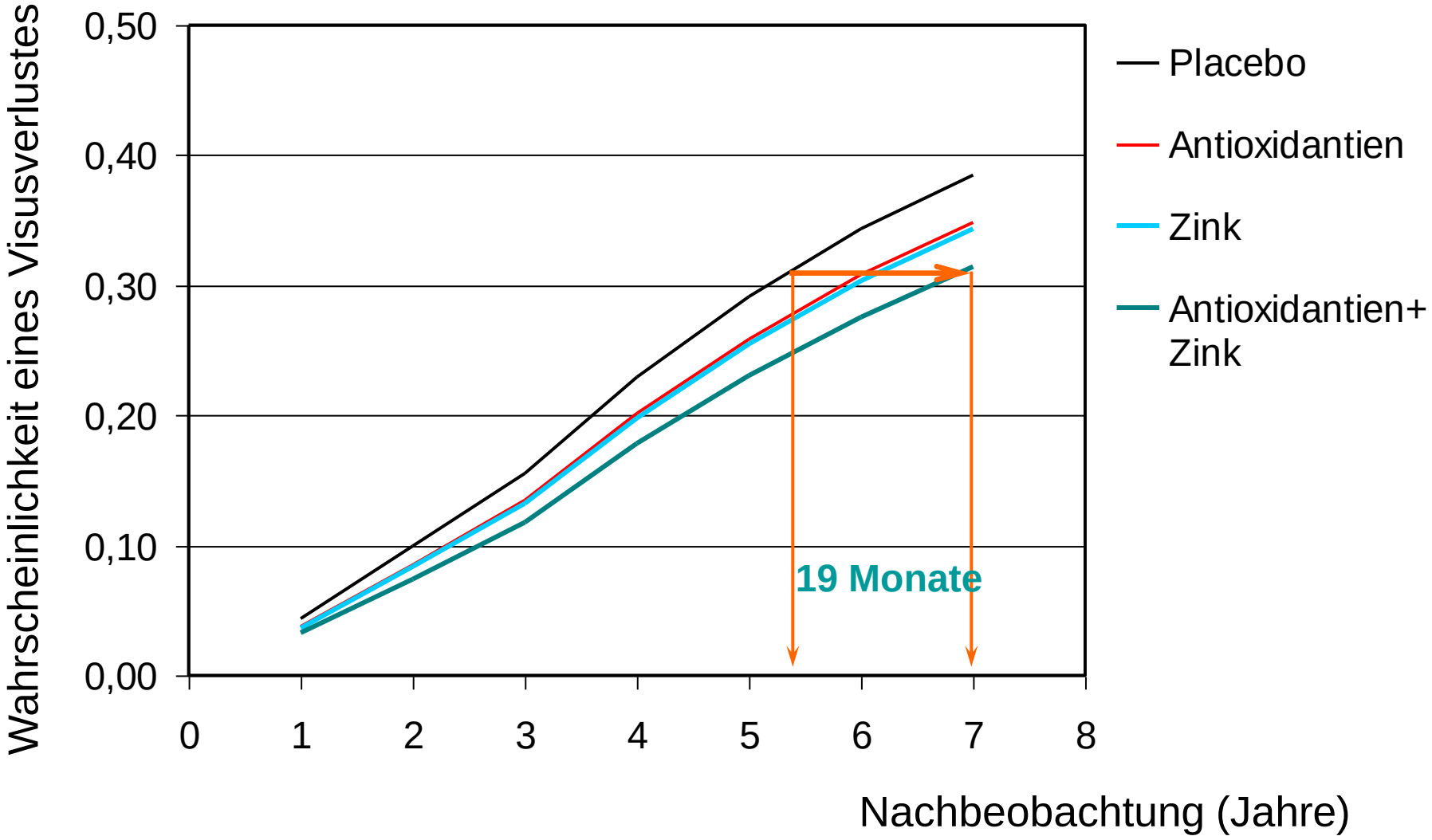

ARED-Studie: Kritikpunkte

- Ausschluss der AMD-Risikogruppe „Raucher und Ex-Raucher“
- Analyse / Methode
  - Signifikante Studienergebnisse nur für Antioxidantien + Zink
  - Effekte sind nicht trennbar nicht trennbar
- Lutein/Zeaxanthin nicht getestet
- Nebenwirkungen bei Langzeiteinnahme unbekannt

Ausblick AREDS 2: Studiendesign

Prospektive, randomisierte Doppelblindstudie

- Einschluss von 4000 Patienten geplant
  - ARMD Grad 3 (grosse Drusen) und
    Grad 4 (einseitig späte ARMD)
  - 4 Behandlungsgruppen
    - Omega 3 Fettsäuren
    - Lutein and Zeaxanthin
    - Omega 3 Fettsäuren + Lutein and Zeaxanthin
    - Placebo
  - AREDS Therapie angeboten
  - AREDS Therapie wird hinsichtlich Zink und ß-Carotin modifiziert

Negativer ??? Einfluss von Antioxidantien

Quantifizierung des retinalen Zinks
bei verstorbenen AMD-Patienten

(Bei Mb. Alzheimer / Mb. Parkinson ist eine erhöhte Zinkkonzentrationen in den typischen Ablagerungen bekannt)

Nachweis erhöhter Zinkkonzentration in Drusen

überwiegend bioverfügbaren Form
(ionisch und/oder leicht proteingebunden)

Zinc-specific labeling

Fragen:
Spielt Einnahme von Nahrungsergänzungsmitteln eine Rolle?
Sprechen diese Ergebnisse gegen Zink in Nahrungser-gänzungsmitteln u. gegen eine protektive Wirkung von Zink ?

Lengyel I et al. (2007) High concentration of zinc in sub-retinal pigment epithelial deposits. Exp Eye Res (84) 772-780

Der Heidelbeer-Zauber

Gegen den altersbedingten Zerfall der Makula konnte man wenig tun. Jetzt fand ein Davoser Augenarzt ein WIRKUNGSVOLLES HEILMITTEL.



HEIDELBEER-THERAPIE: «Das Medikament wirkt in einem Ausmass, das mich erschreckt», sagt Christian Rippmann.

? ? ? ? ? ? ? ? ? ? ? ?

Zusammenfassung

- Altersabhängige Makuladegeneration
  - Neue diagnostische Möglichkeiten zur Identifikation von „Hochrisikoaugen“
  - Prävention durch Einnahme hochdosierter Vitaminpräparaten
  - Neue sehr effektive Therapieansätze
    - Ziel der Therapie: **Visusbesserung**

Hausmittel gegen freie Radikale im Auge

Vielen Dank für die Aufmerksamkeit !